UNIVERZA V LJUBLJANI

VETERINARSKA FAKULTETA

Tina Kotnik

KLINIČNI PRIMERI BOLEZNI KOŽE

1

ŠTUDIJSKO GRADIVO

LJUBLJANA, 2020

KAZALO

UVOD 3
BELLA 4
BONO 23
DISCO 39
EOS 56
JAKA 62
JOHNY 70
KELLY 79
MOLLY 100
NACHO 112
NERO 125
RONA 139
SKAY 148
DODATNO 171

UVOD

Navodila za delo ob kliničnih primerih bolezni kože.

Dragi študenti!

Namen te predstavitve kliničnih primerov je, da kar najbolje oponašamo tisto, kar se dogaja pri delu v ambulanti. Omogoča vam samostojen študij, zato sledijo priporočila za delo.

Predstavitev kliničnega primera začne z vprašanji ob kliničnem primeru, ki vas vodijo. Oglejte si predstavitev tako, kot bi dejansko potekalo delo s pacientom v ambulanti, torej postopoma. V ambulanti vedno najprej odvzamemo anamnezo in pregledamo pacienta. Tudi vi **najprej preberite anamnezo in si oglejte klinično sliko**. Učenje je najboljše, če poskusite **na zastavljena vprašanja odgovarjati sproti**. Odgovore na vprašanja si sproti zapisujte v Wordov dokument z vašim imenom. Kadar navodila od vas zahtevajo, si vmes preberite teoretično razlago (učbenik Dermatologija psov in mačk, dostopen preko knjižnice in e-učilnice). Poleg učbenika pri študiju uporabite nekaj najnovejših člankov, do katerih dostopite preko knjižničnih baz podatkov in ki so bili objavljeni tekom študijskega leta. Na koncu v poglavju Literatura **citirajte uporabljene vire**.

BELLA vprašanja ob primeru

1. Oglejte si diapozitive 1 – 5
2. Diapozitiv št. 6: naštejte vsaj 5 kožnih eflorescenc, ki jih opazite na fotografijah.
3. Diapozitiv št. 7: odgovorite na vprašanja
4. Diapozitivi št. 14-17: komentirajte
5. Diapozitiv št. 18: diskusija

BELLA

beli višavski terier, samica, 8 let

kožne težave od starosti 1,5 let

še nobenih preiskav

nadzorovana z dieto

v zadnjem mesecu poslabšanje

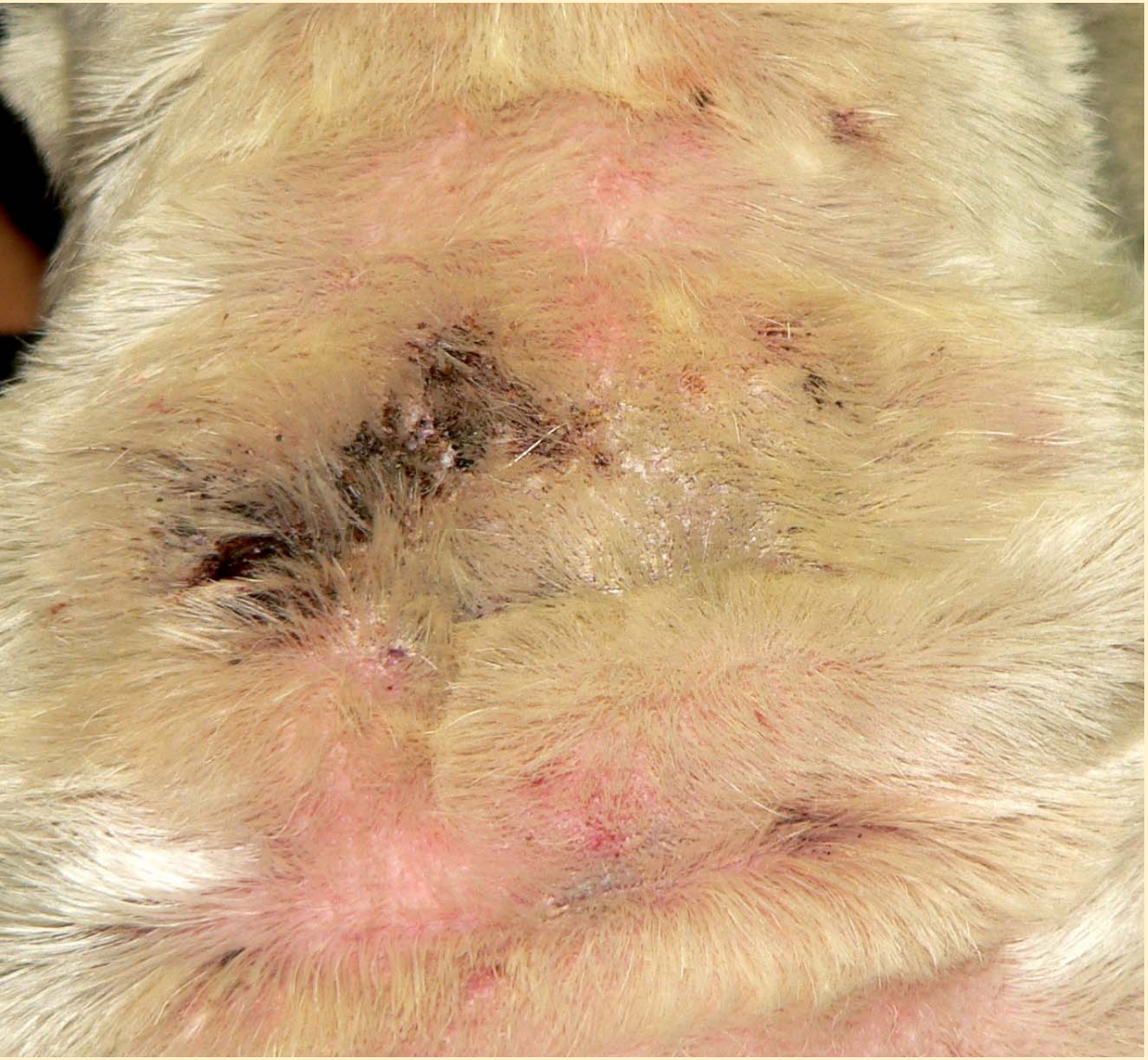

PAPIR

Naštejte vsaj 5 kožnih eflorescenc ki jih vidite na diapozitivih št 3-5

diferencialne diagnoze?

kakšne preiskave bi naredili?

Mi smo naredili sledeče:

- odtisi s samolepilnim trakom
- odtisi krast na mikroskopsko stekelce
- globok ostružek kože pod krasto
- globok ostružek kože ventralno na vratu
- bris L in D sluhovoda

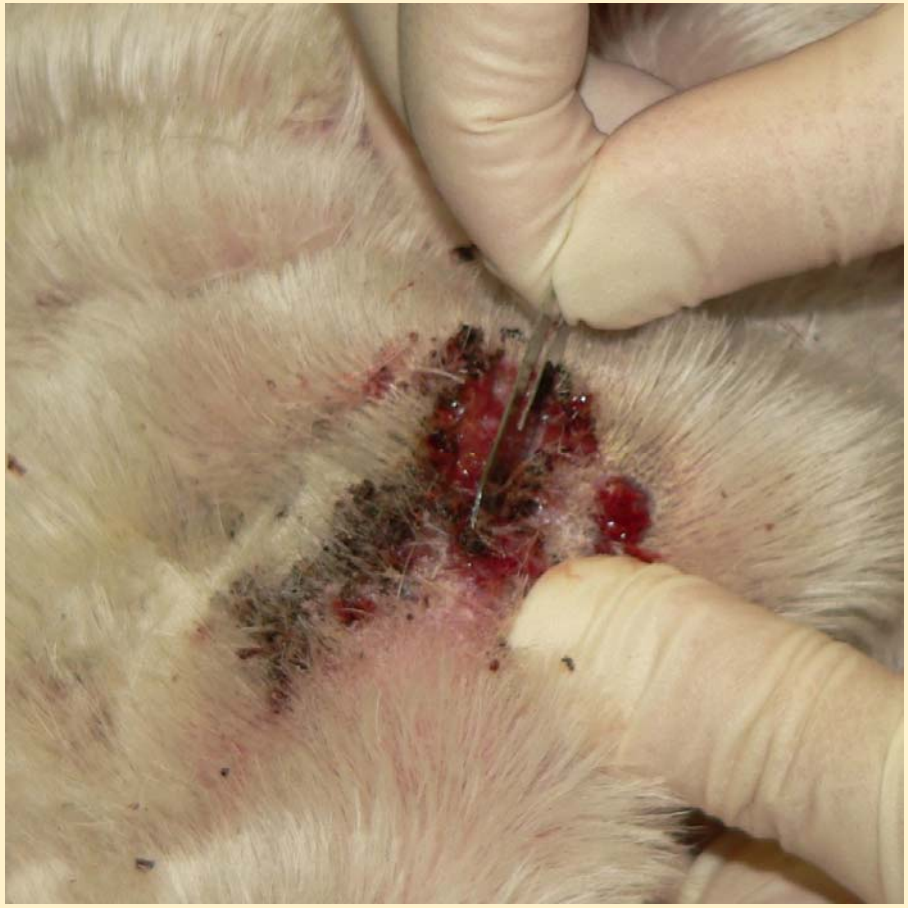

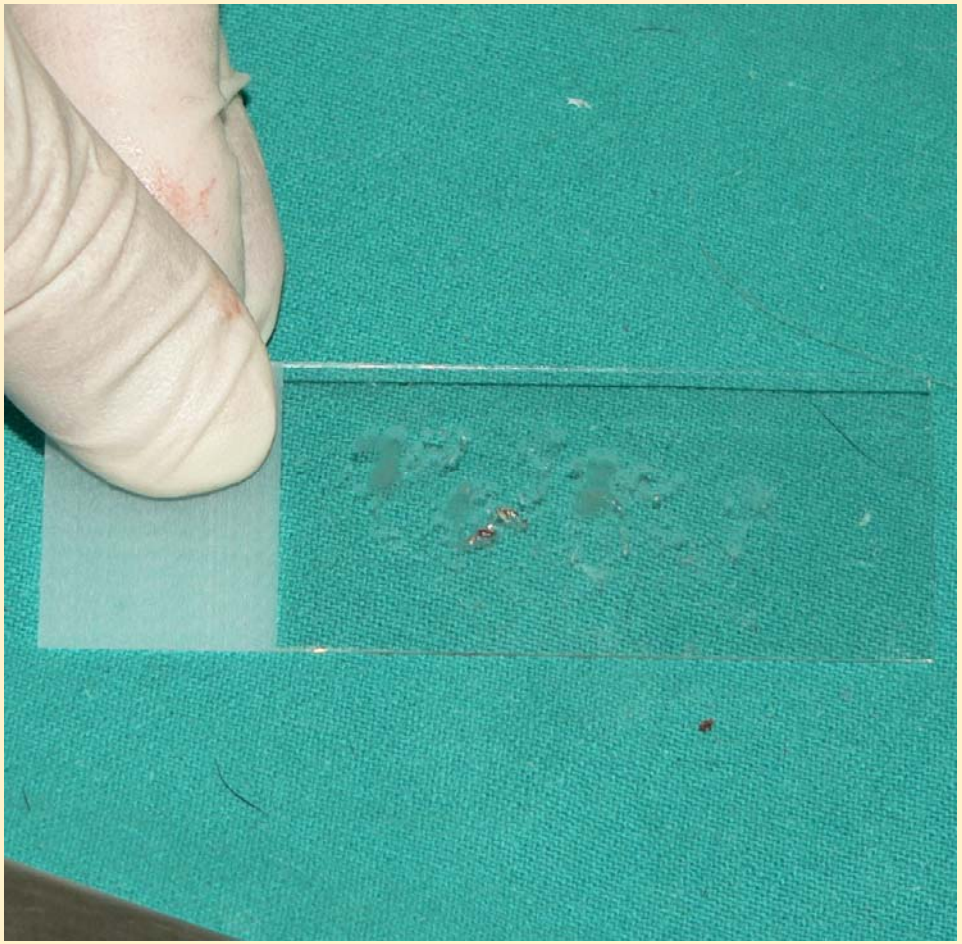

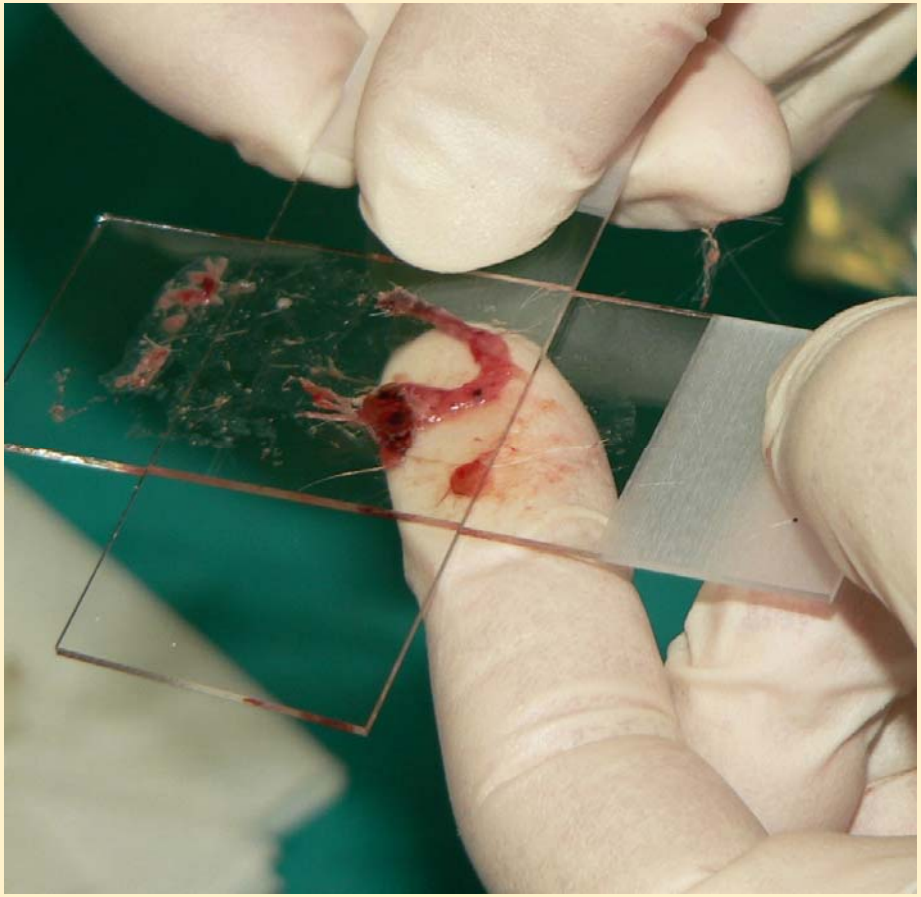

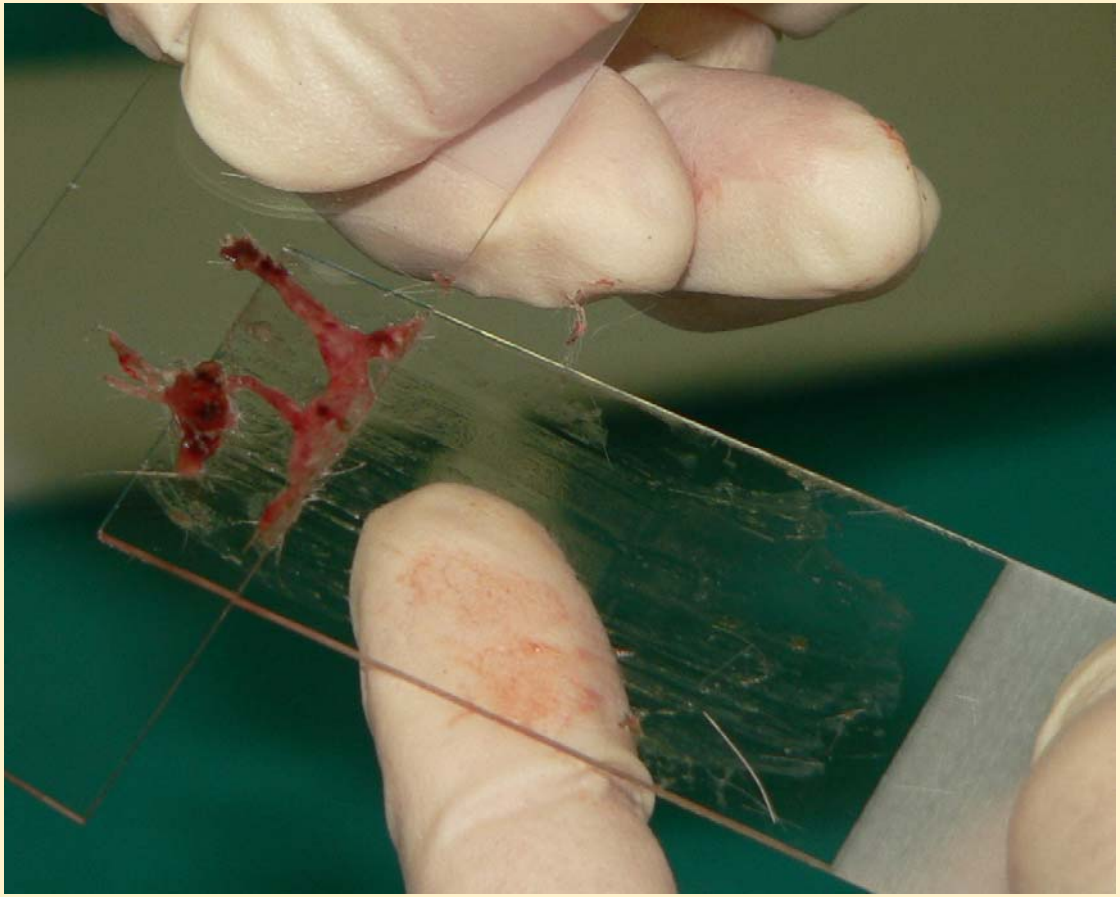

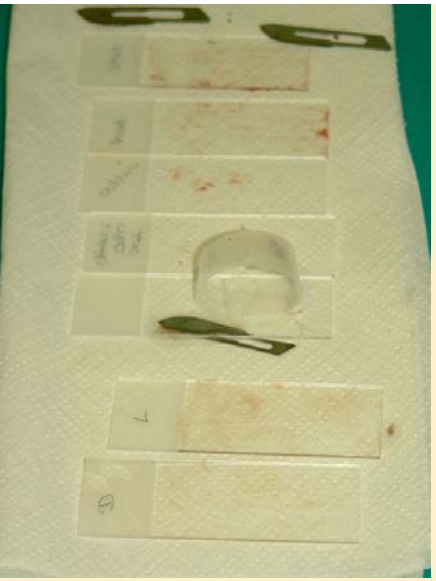


NOGA

rezultati

globok ostružek kože

40 x

odtis s samolepilnim trakom

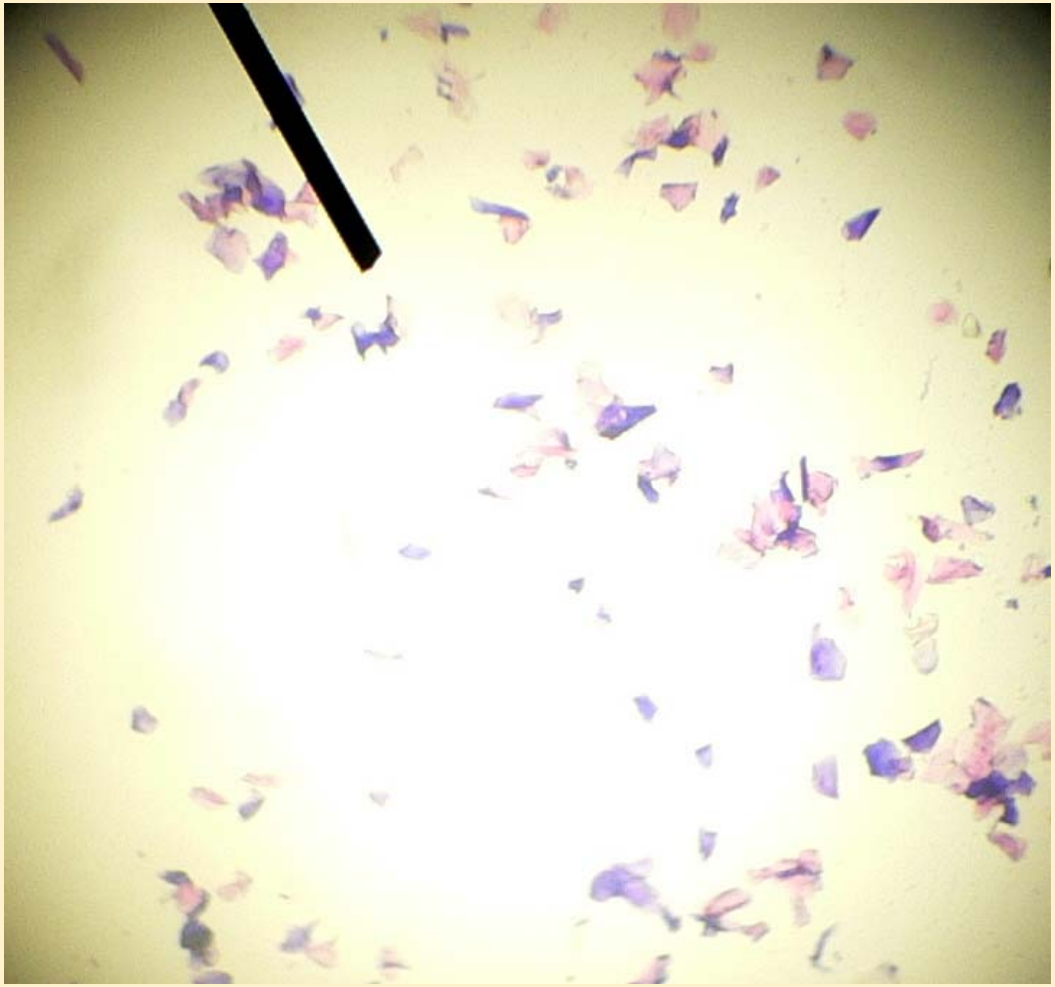

200 x

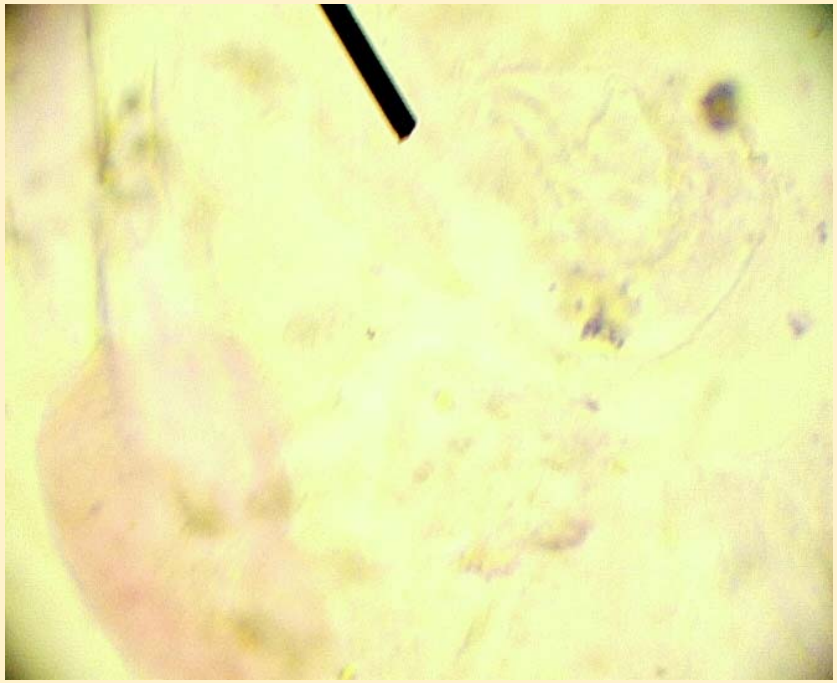

1000 x

citološka preiskava ušesnega brisa

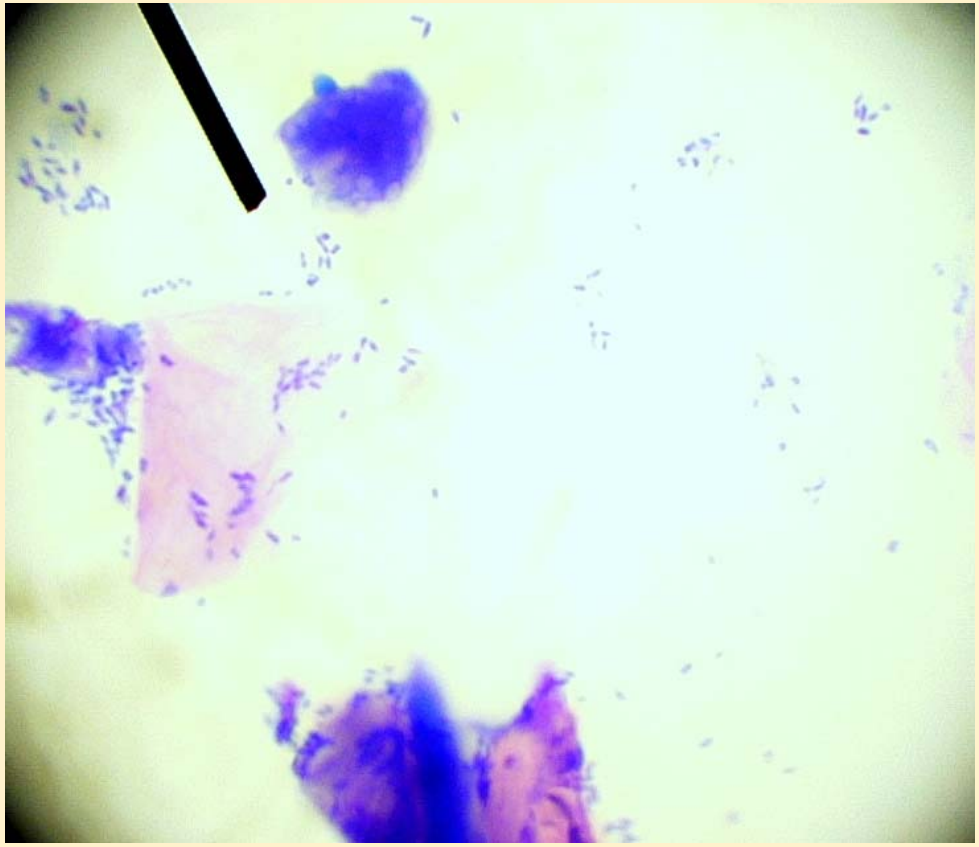

1000 x

odtis kraste na stekelce

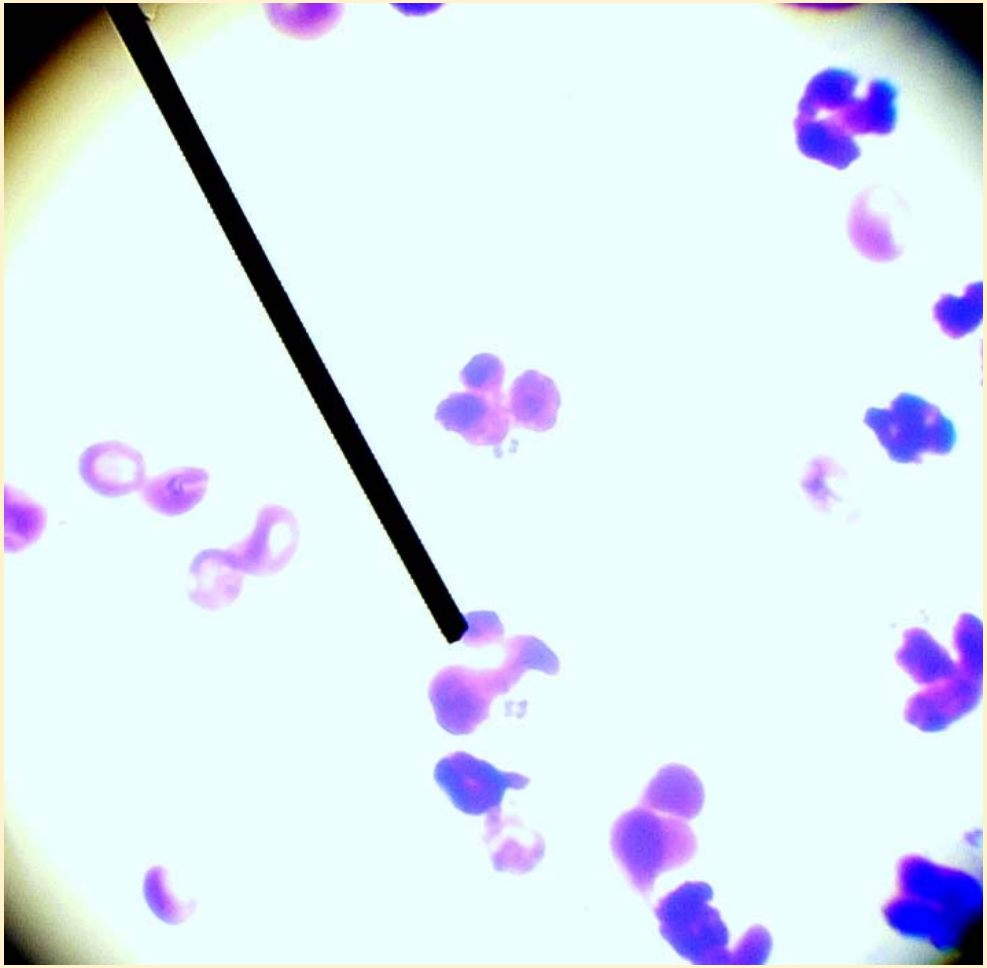

1000 x

diagnoza	**zdravljenje**
pioderma	amoxicilin s klavulansko kislino
	klorheksidin šampon 2 x / t
bakterijsko preraščanje v sluhovodih	Otodine (ICF)
demodikoza	Bravecto
alergijska bolezen	dieta

testiranje??? - diskusija

BONO vprašanja ob primeru

1. Ustavite se pri diapozitivu številka 3 in odgovorite na vprašanje.
2. Ustavite se pri diapozitivu številka 4 in odgovorite na vprašanje.
3. Diapozitiv številka 14: v učbeniku si preberite o Folikularni cisti in Atopičnem dermatitisu. Če ne najdete podatka v učbeniku, poiščite članek, objavljen v 2020 ali 2019.
4. Diapozitiv številka 15: zakaj mislite, da v načrtu zdravljenja nismo predvideli tudi imunoterapije?

BONO

doga, 7 let, samec

od 1 leta starosti kožne težave

zmerno srbeče (6 /10)

antibiotično zdravljenje večkrat v preteklosti

poslabšanje v zadnjem letu

dobiva enrofloksacin zadnjih 10 dni

kako bi odvzeli vzorce za preiskave?

BRIS SLUHOVODA (prinaša izvid s seboj): bakterijsko preraščanje in *Malassezia pachydermatis*

kako bi odvzeli vzorce za preiskave?

Kaj smo storili mi

Kaj smo storili mi

Kaj smo storili mi



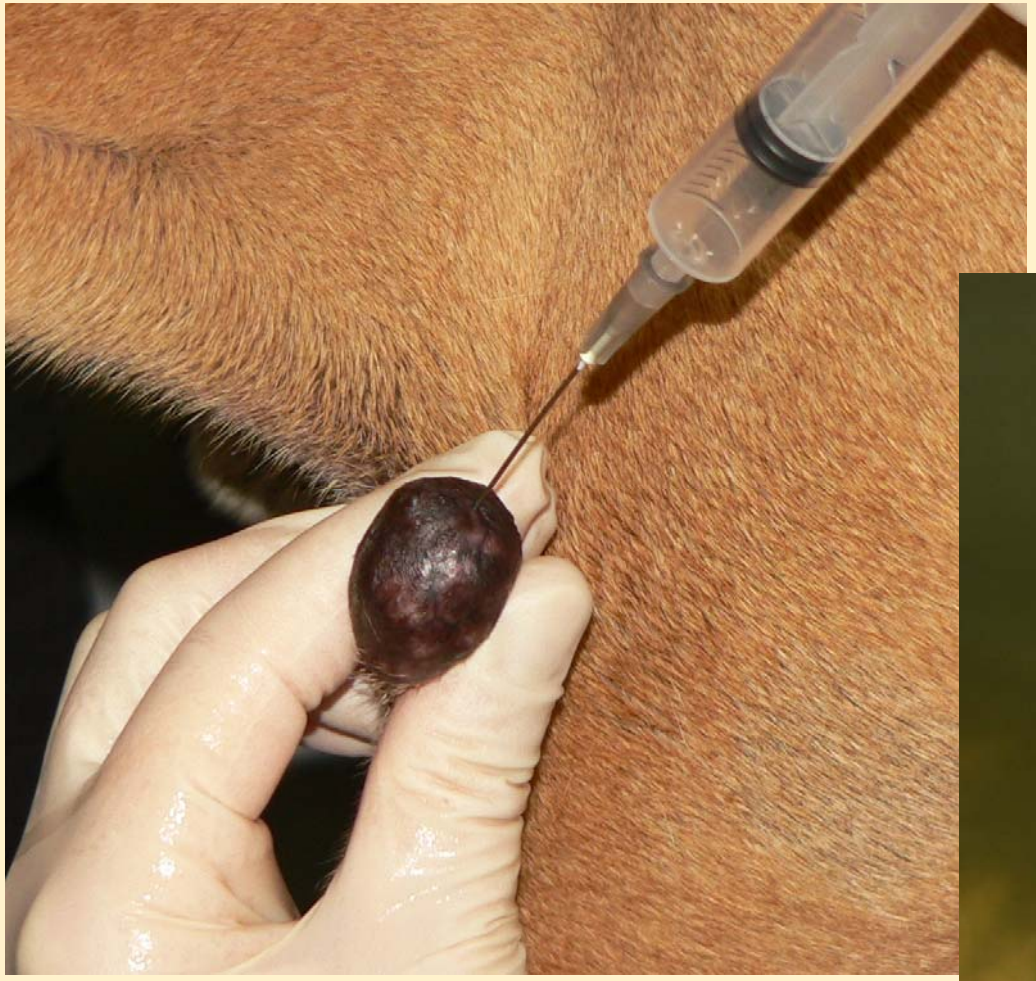

Kaj smo storili mi



TIB globoke vnetne spremembe na boku

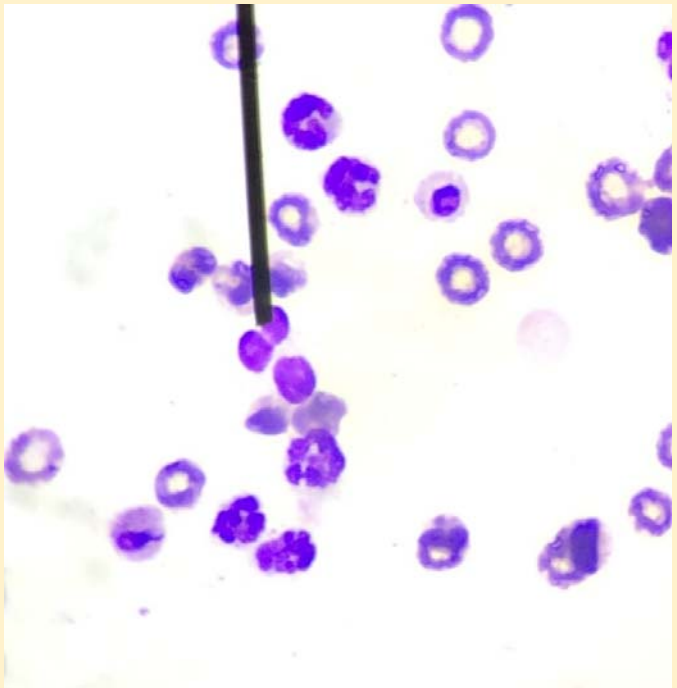

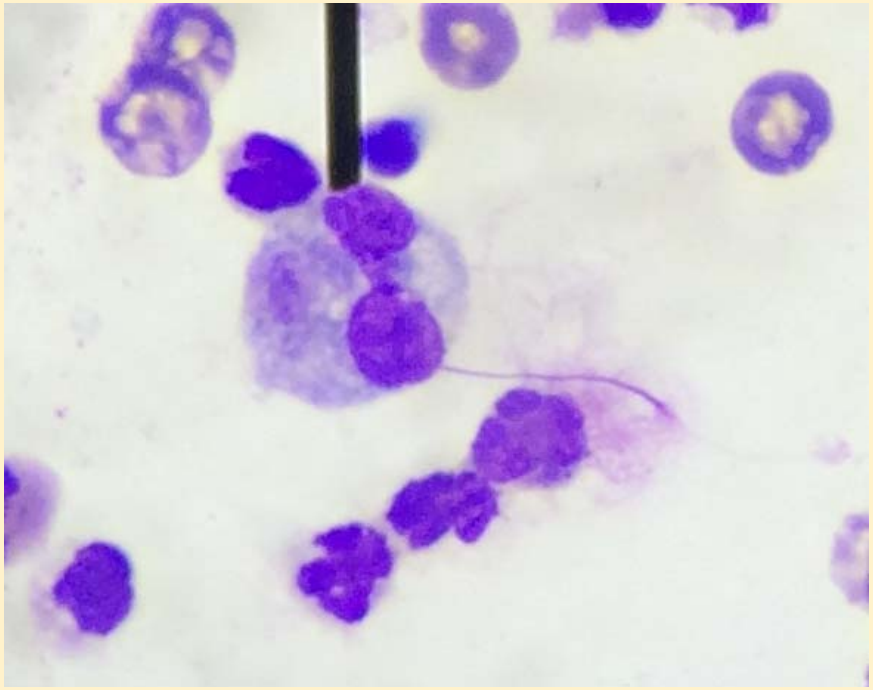

Prepoznaš celice na kazalu?

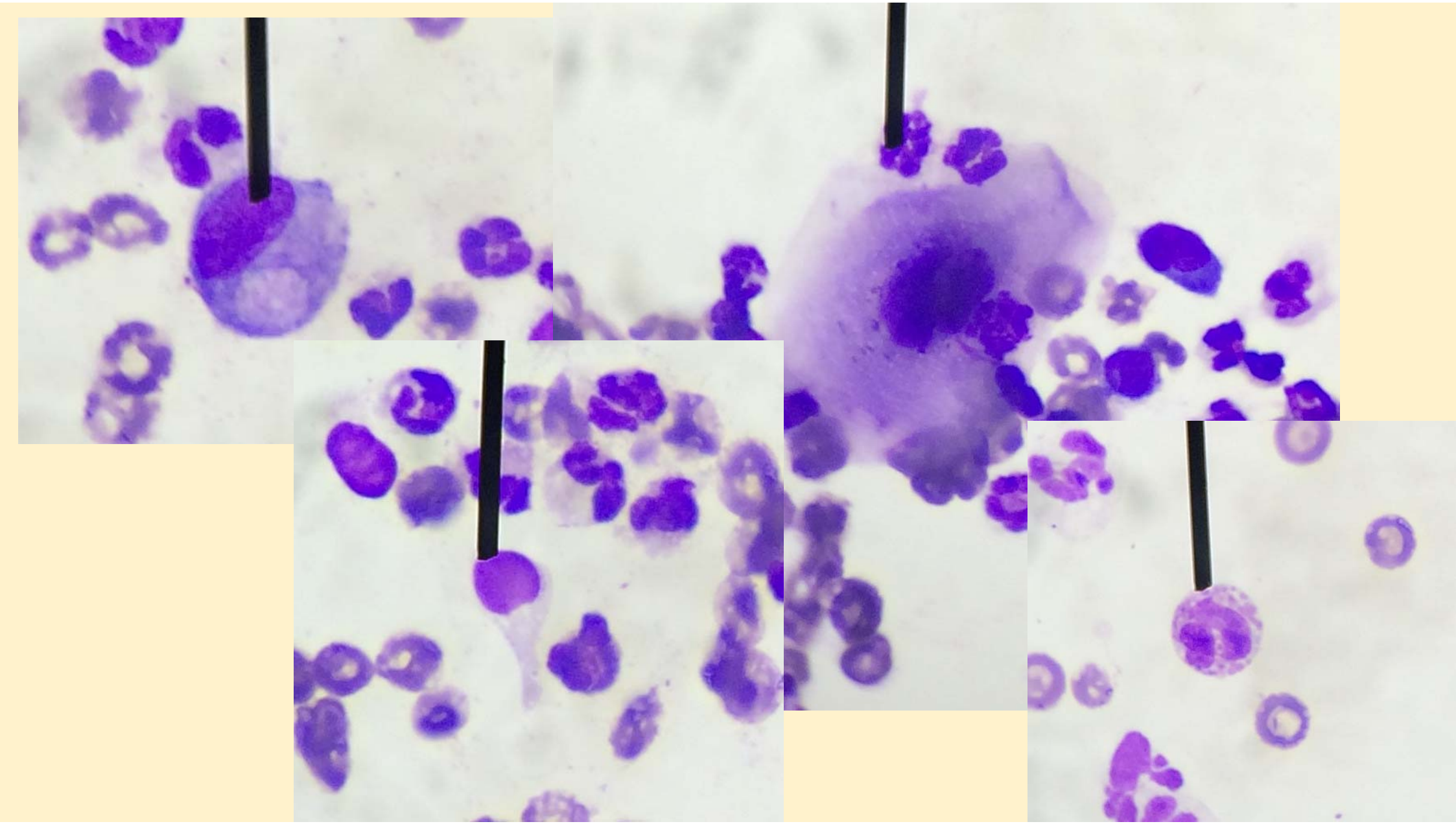

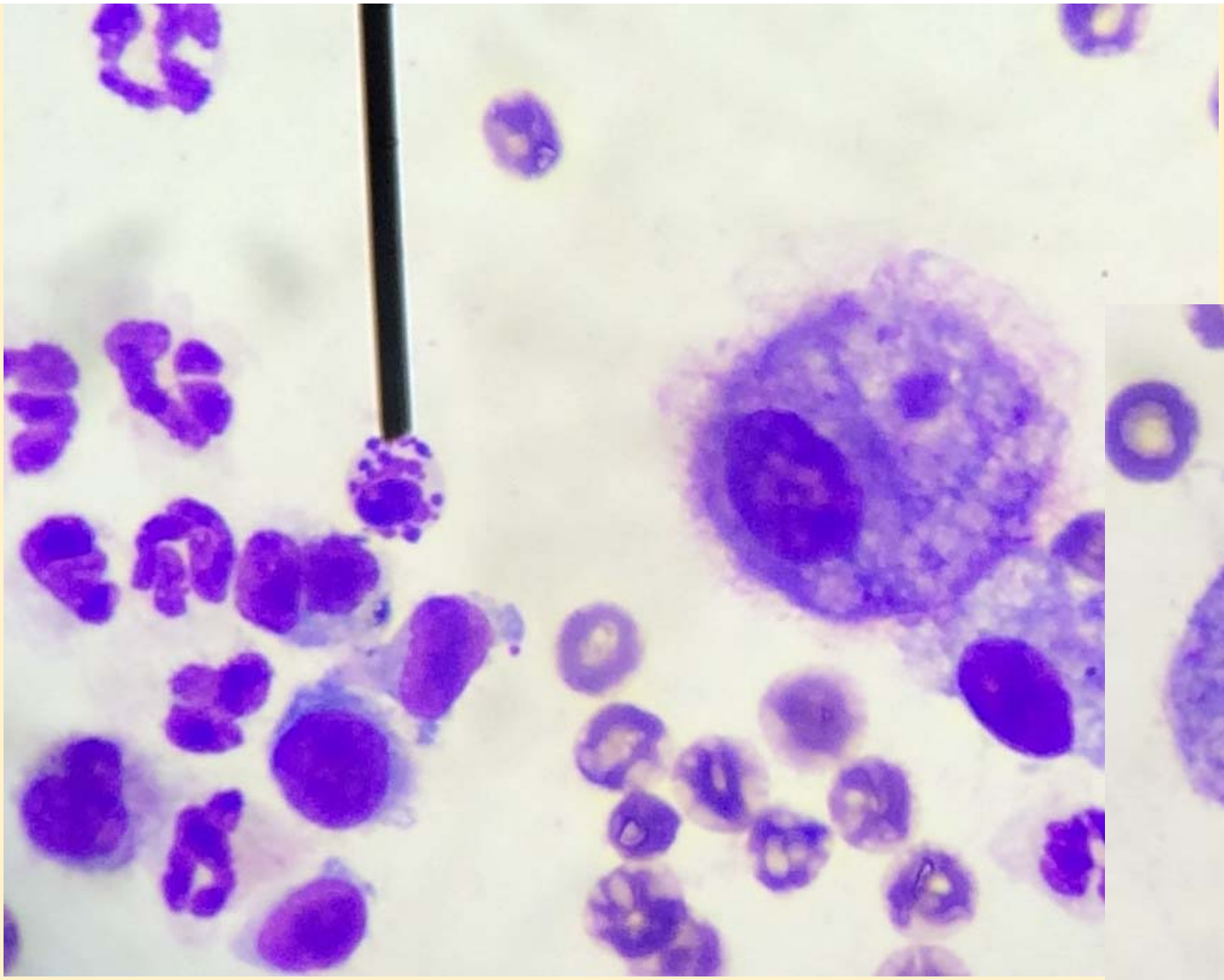

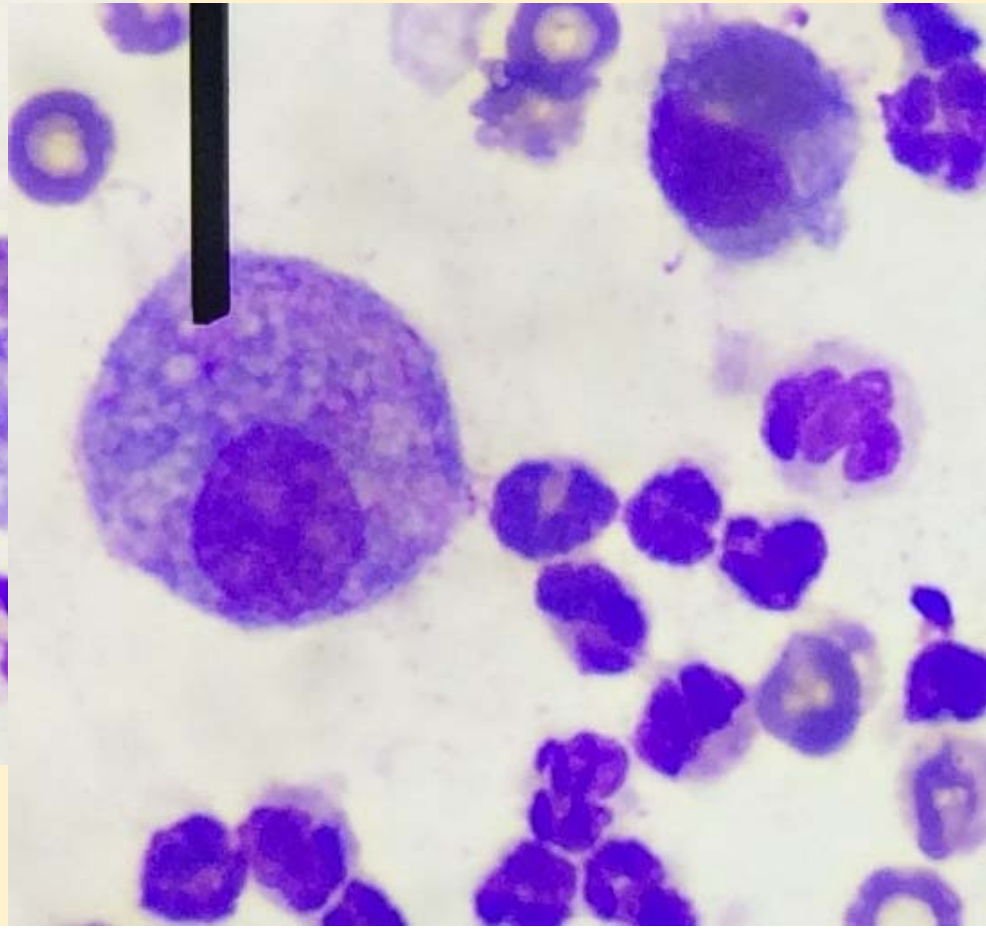

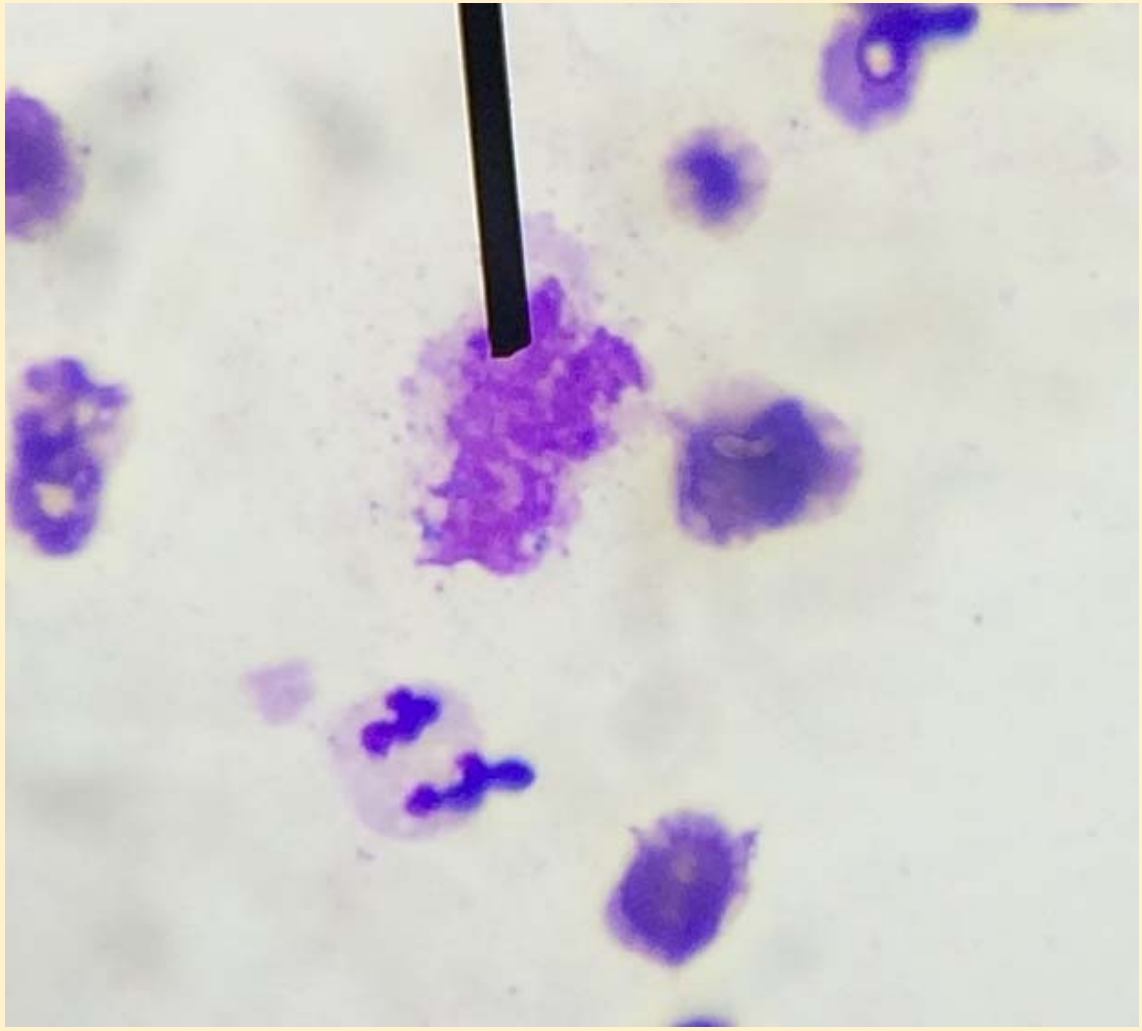

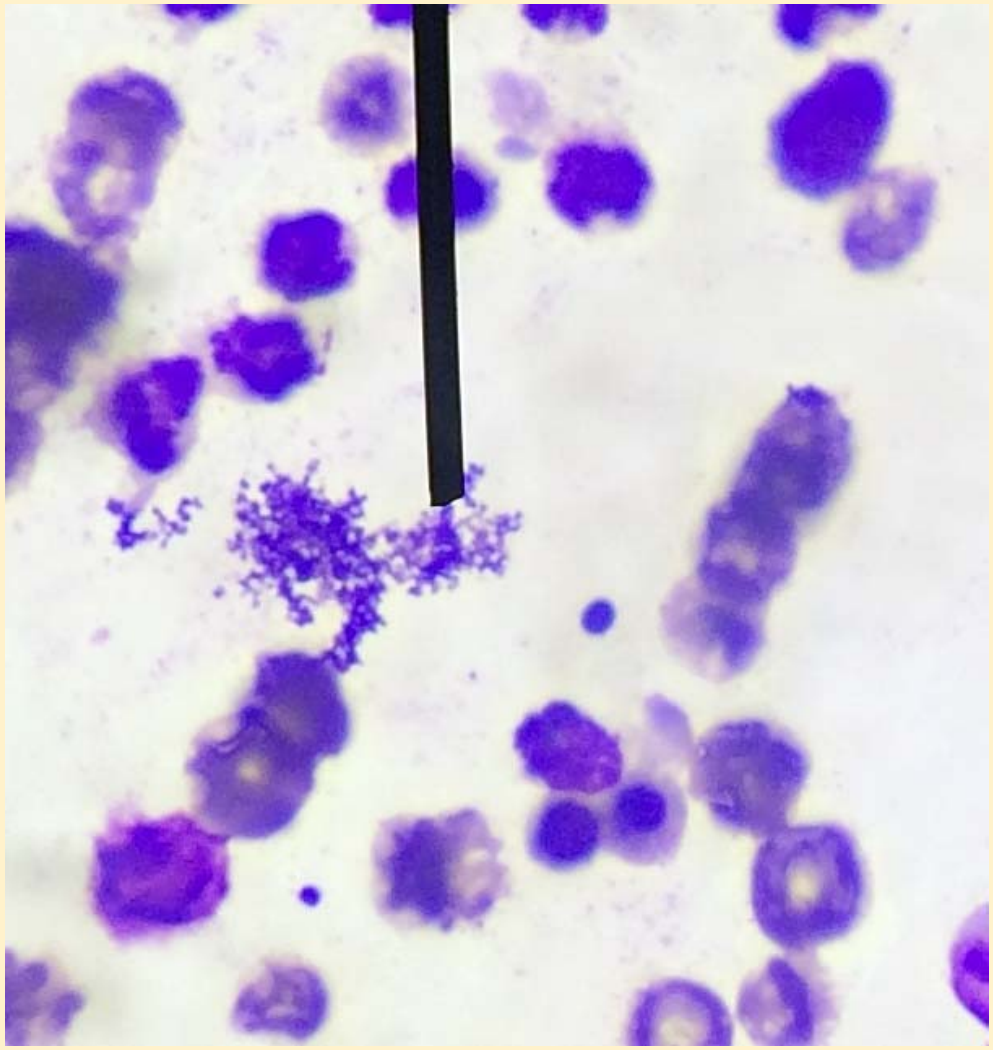

Izvid: TIB nodula v kolenski gubi

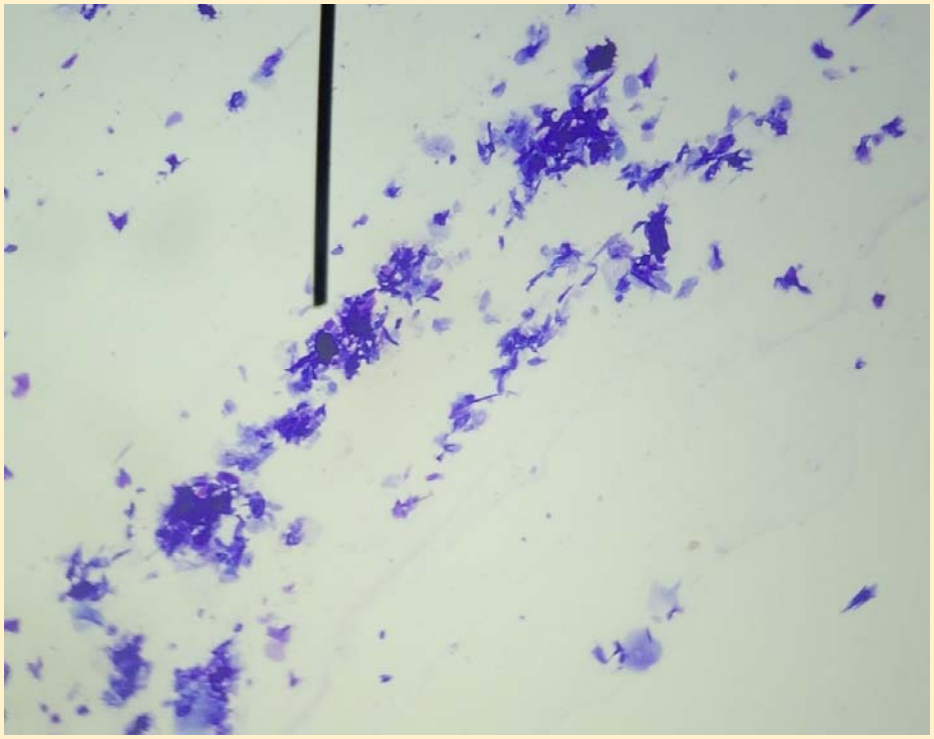

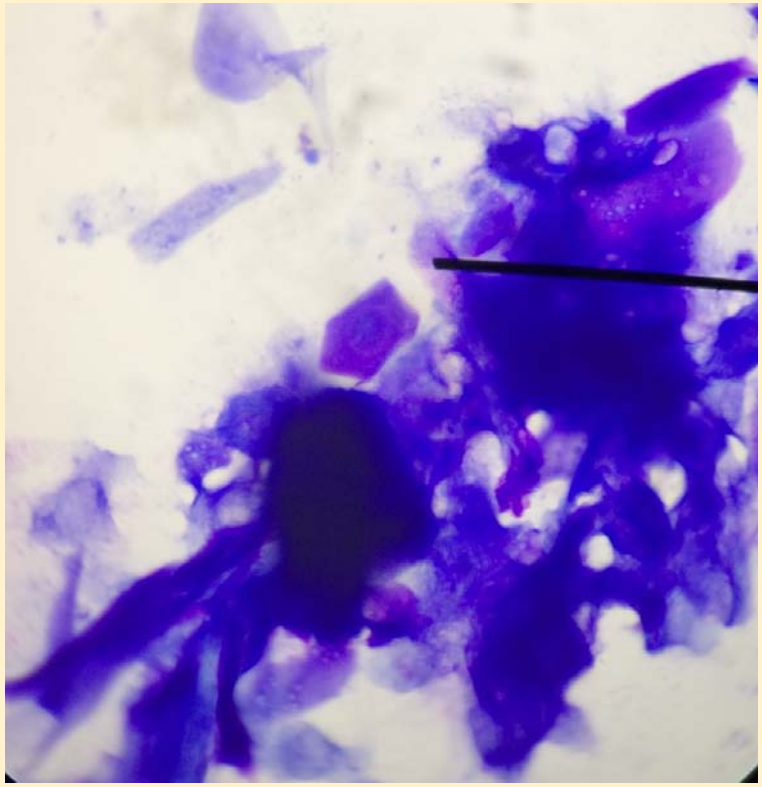

Prepoznaš celice na kazalu?

citološka diagnoza

novotvorba v kolenski gubi: folikularna cista

koža: piogranulomatozno vnetje

globoka piodermija (etiologija: Atopični dermatitis)

zdravljenje

enrofloksacin do klinične in / ali citološke

ozdravitve

antiseptična raztopina za ušesa 1-2 x tedensko

avtovakcina

hipoalergena dieta

DISCO vprašanja ob primeru

1. Ustavi se pri diapozitivu številka 10: napiši po en razlog , zakaj je posamezna diferencialna diagnoza verjetna in po en razlog, zakaj je posamezna diferencialna diagnoza manj verjetna (pomisli na anamnezo, klinične znake in klinično sliko). S katero diagnostično preiskavo bi potrdil ali ovrgel vsako od diferencialnih diagnoz?

	ZA	PROTI	PREISKAVA
a)			
b)			
c)			
d)			
e)			
f)			

2. Ali bi Tumor Leidigovih celic lahko povzročil spremembe na koži? Naštej vse tri vrste tumorjev testesov in označi tistega, ki lahko povzroči tudi spremembe na koži. Kakšna je patogneza kožnih sprememb?

3. Zakaj misliš, da smo ob kontrolnem pregledu zmanjšali odmerek Levotiroksina (sintetični ščitnični hormon)? Kakšna je patogeneza Hipotireoidizma?

DISCO

anamneza

- dalmatinec
- star 8 let
- Ima alergijsko bolezen od 3. leta dalje

  (praska se po makaronih, kruhu in govedini)
- obvladujejo z dieto (lastnica naša študentka)
- nedavno opazila izpadanje dlake po repu
- ne srbi

Klinični pregled

- na obeh modih tipamo zatrdline
- spremembe po koži
- previsoka telesna teža (28,60 kg)
- ostalo b.p.

Fotografirano po opravljeni kastraciji (dlaka v dimljah pobrita, oranžno obarvana koža zaradi razkuževanja s povidon jodidom)

Bodite pozorni na izraz na obrazu *(„Facies tragica“)*

Bodite pozorni na „otekel“ videz glave (mixoedema)

Izpadanje dlake po repu („podganji rep“)
alopecija v dimljah je posledica priprave kirurškega polja ob kastraciji

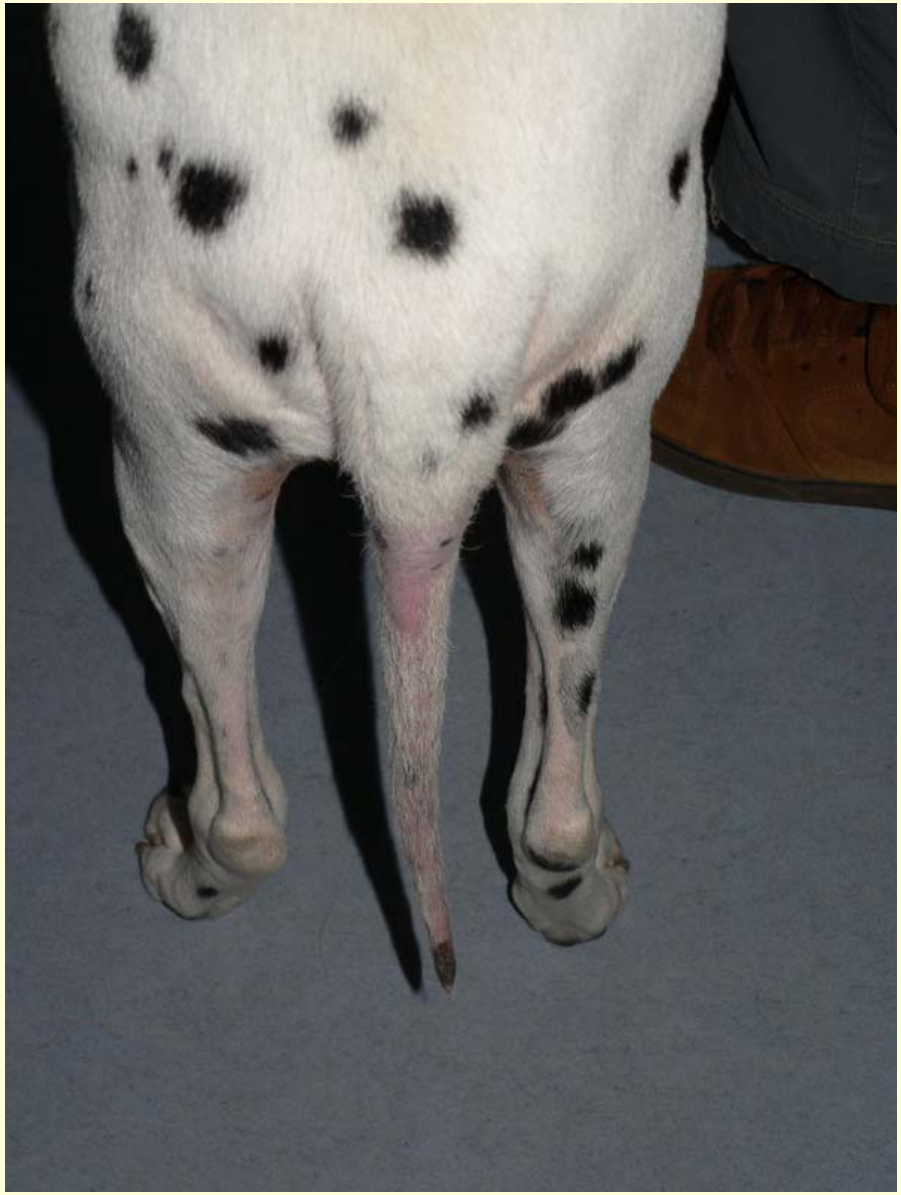

diferencialne diagnoze?

- vrnite se na anamnezo in izsledke kliničnega pregleda
- naštejte vsaj 3 diferencialne diagnoze:
  - 1.
  - 2.
  - 3.

diferencialne diagnoze

- a)Tumor Sertolijevih celic
- b)Motnje spolnih hormonov
- c)Hypothireoidismus
- d)Cushing
- e)Poslabšanje alergijske bolezni
- Demodicosis

DIAGNOSTIKA?

rezultati preiskav

- ostružek (na repu): *Demodex* neg.
- CBC: eozinofilija
- BIK: urea, creat, AP, ALT norm.
- UZ trebuha pred kastracijo:
  - cistične spremembe na testesih, posamezni kristali v ledvicah, ostalo b.p
- T4: 1,7 nmol/L (17,0-50,0)
- TSH: 3,0 ng/ml (< 0,40)

zdravljenje

- kastracija:
  - histološka preiskava: Tumor Leidigovih celic
- Levotiroxin (Euthyrox)
  - 0,005 mg/kg/12 ur 10 dni →
  - 0,01 mg/kg/12 ur 10 dni →
  - 0,02 mg/kg/12 ur do kontrole

Kontrolni pregled čez 1,5 meseca. Opaziš kakšne spremembe v klinični sliki?

Kontrola čez 1,5 meseca

- shujšal za 3 kg
- T4: 62,5 nmol/L (17,0-50,0)
- TSH: pod mejo merljivosti ng/ml (< 0,40)

- NEKOLIKO ZMANJŠAMO ODMEREK levotiroksina
- ponovna kontrola čez 1 mesec

EOS vprašanja ob primeru

1. Ustavite se pri diapozitivu številka 2. Opišite kožne eflorescence, ki jih vidite. Morda poznate kakšno diferencialno diagnozo? Če ne, se vprašajte, kakšne diagnostične preiskave lahko naredite v danem primeru (pomagajte si z naborom preiskav, ki se nahajajo v dermatološkem protokolu).
   Napišite diferencialne diagnoze ali diagnostične postopke

2. Diapozitiv številka 4: na kratko razpravljajte o odmerku metilprednizolona, ki smo ga uporabili.

Eos

- pes, star 4 leta, v dobrem splošnem stanju
- pripeljan na pregled junija meseca
- pred 10 dnevi opazili izpuščaje po nosnem grebenu
- zdravili z antibiotikom p/o 1 teden

Opiši kožne eflorescence, ki jih vidiš

Citološka preiskava odtisa stekelca izpod kraste. Naštej vrste celic.

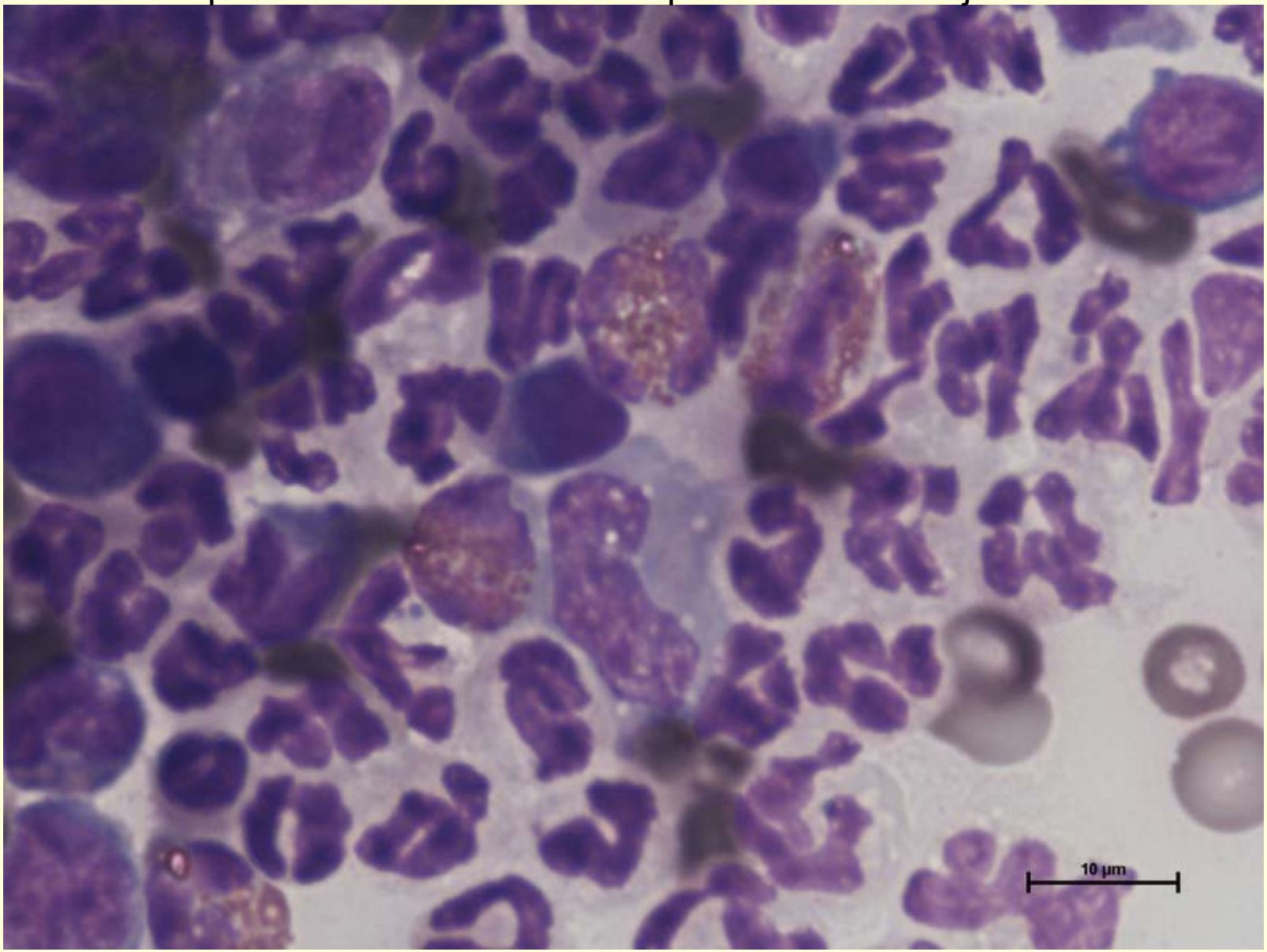

Dg.: Eozinofilni folikulitis / furunkuloza

preberi si o bolezni v učbeniku

tipično ni odziva na zdravljenje z antibiotiki

običajno hiter odziv na metilprednizolon 1 - 2,2 mg/kg p/o

Odziv na zdravljenje po 10. dneh. Poletje je. Bi imel glede na stanje kože še kakšen nasvet?

JAKA vprašanja ob primeru

1. Diapozitiv št. 3: kaj opazite na fotografiji?
2. Diapozitiv št. 4: naštejte kožne eflorescence, ki jih vidite na fotografiji
3. Diapozitiv št. 5: naštejte preiskave, ki bi jih opravili
4. Diapozitiv št. 6: odgovorite na vprašanja in razpravljajte
5. Diapozitiv št. 7: odgovorite na vprašanja

JAKA

anamneza

- pes, mešanec, star 2 leti
- lastniki opazili vnetje ušes pred dvemi meseci
- levo nekoliko slabše
- se tudi malo bolj praska po telesu in liže šape

Desno uho. Kaj opazite?

Levo uho. Katere eflorescence opazite?

naštejte preiskave, ki jih predlagate, upoštevajte logični vrstni red

- 1.
- 2.
- 3.
- 4.
- 5.

izvidi preiskav, predlagajte zdravljenje in / ali nadaljnji postopek

- 1. palpacija uhlja in sluhovoda: b.p., ne izzovemo bolečine
- 2. otoskopija: desno in levo eritem, nekaj ušesnega masla
- 3. bris desnega in levega sluhovoda
- 4. citološka preiskava brisa: *Malassezia pachydermatis* D 5/OIF, L 15/OIF
- 5. hipoalergena dieta
- 6. zdravilo za ušesa
- 7. antipruritiki?

naštejte najpogostejše primarne dejavnike vnetja sluhovodov pri psih

- 1.
- 2.
- 3.

- Kateri etiološki dejavnik je bil najverjetneje vzrok vnetja v našem primeru?

- Katere diagnostične preiskave bi še opravili?
- Kateri način zdravljenja je v takem primeru kavzalni (vzročni)?

JOHNY vprašanja ob primeru

1. Diapozitiv št. 4: naštejte 3 kožne eflorescence, ki jih opazite na fotografiji.
2. Diapozitiv št. 5: naštejte 3 diferencialne diagnoze, ki pridejo v poštev.
3. Diapozitiv št. 6: kateri dve diferencialni diagnozi smo izključili v tem trenutku?
4. Diapozitiv št. 7: V nekaj odstavkih napišite najpomembnejša dejstva v zvezi z diagnozo. Citirajte dva članka, objavljena v aktualnem študijskem letu
5. Diapozitiv št. 8: na podlagi literaturnega vira diskutirajte o odmerku in režimu zdravljenja, ki je bil uporabljen v danem primeru.

PES JOHNY, PEKINEZER, STAR 4 MESECE

Pripravil

Ljubomir Fekonja, dr.vet.med.

ANAMNEZA

- otožen
- febrilen
- oteklina zgornje in spodnje ustnice, ter okrog oči

KLINIČNI PREGLED

- letargija
- anoreksija
- pyrexia (40,2 ^{O}C),
- lymphadenopathia submandibularnih bezgavk

KOŽNE SPREMEMBE: naštej 3

DIFERENCIALNE DIAGNOZE: naštej 3

KOŽNE PREISKAVE

- <u>KOŽNI OSTRUŽKI</u>:
  Demodex spp neg.

- <u>CITOLOŠKA PREISKAVA ODTISA stekelca</u>:
  številni nevtrofilci in eozinofilci, brez bakterij

DIAGNOZA

Juvenilni cellulitis

TERAPIJA

- Prednizolon: 1mg/kg telesne mase 1x dnevno, 1 teden, potem polovični odmerek do konca zdravljenja (3 tedne);

*En dan po začetku zdravljenja se je klinična slika že izboljšala

KELLY vprašanja ob primeru

1. Opiši kožne eflorescence, ki jih vidiš na fotografijah
2. Kako bi lahko razložil-a, da je imel pes kljub uporabi učinkovitega sredstva (Stronghold) na koži še vedno žive garjavce? Naštej možne »kritične točke«
3. Zakaj je potrebno glukokortikoide, ki jih žival prejema že nekaj časa, ukinjati previdno in postopno? – prosim podprite s citatom in ustreznim literaturnim virom

KELLY

anamneza

- koker španjel
- starost 9 let
- živi zunaj (na verigi, spi v koči)
- ruralno okolje, na sprehod gre blizu gozda
- dobrega splošnega zdravja

zgodovina bolezni

- prve simptome opazili pri 7. letih starosti
- najprej srbež v področju sklepov nog
- razširilo na vse 4 noge in ventralne dele telesa
- jakost srbeža 10/10

predhodna zdravljenja

- Frontline, Advantix, Stronghold 3x
- zadnja aplikacija:
  - Stronghold pred 2 meseci
- antiseptični šampon
- glukokortikoidi srbeža bistveno ne zmanjšajo
- še vedno na terapiji (glukokortikoidi) ob pregledu



- diferencialne diagnoze?

- Kakšen bi bil tvoj pristop k pacientu?

KAJ SMO NAREDILI MI…

izvidi

- ostružki negativni na kožne zajedavce
- kaj bi storili sedaj?
- in če pri izbiri zdravila upoštevamo ceno in lastnika?

kaj smo storili mi

- Stronghold vsake 3 tedne 3x zapored
- zmanjševali in postopno ukinili glukokortikoide
- ukrepi glede okolice, druge živali v stiku?
- spremljali smo odziv na zdravljenje:
  - v cca 14 dneh se je jakost srbeža zmanjšala za 50%
  - v 2 mesecih popolna ozdravitev

STANJE PO DVEH MESECIH ZDRAVLJENJA S STRONGHOLDOM IN UKREPI GLEDE OKOLICE

Diagnoza: scabies

….pravzaprav je bil ostružek v našem primeru pozitiven na *Sarcoptes scabiei var. canis* vendar…..

…ni vedno tako!

v 50% primerov so kožni ostružki pri psih s Scabiesom negativni!

In kaj moramo storiti v takem primeru?

diferencialne diagnoze

- Alergijska bolezen: diagnostični postopek je dolgotrajen in ima lahko visoko ceno

ZATO VEDNO NAJPREJ ZANESLJIVO IZKLJUČIMO EKTOPARAZITOZE!

Naš primer: predhodno je bil zdravljen s Strongholdom..kje je lahko prišlo do napake?

MOLLY vprašanja ob primeru

1. Opiši kožne eflorescence, ki jih vidiš na fotografijah
2. Naštej diferencialne diagnoze, ki jih moramo pri taki klinični sliki upoštevati
3. Naštej, kakšne preiskave predlagaš (pomagaj si s preiskavami, ki so naštete v Dermatološkem protokolu KMŽ

MOLLY

anamneza

- mops, samica
- stara 10 mesecev
- redno cepljena

zgodovina bolezni

- prvi simptomi pri 6. mesecih starosti
- pojav brezdlačnih mest po telesu
- najprej okrog enega očesa, po gobčku in dveh nogah
- hitro razširile na vse okončine in trup
- kasneje lastnik opazil papule
- jakost srbeža:
  - v začetku nič
  - kasneje 3 / 10

IDEJE?

- …anamneza je 75 % diagnoze….
- diferencialne diagnoze bi bile:
- 1.
- 2.
- 3.

- …če pa ne vemo niti ene, se lahko vprašamo: „kaj lahko storim s tem, kar vidim? Kako lahko vzamem vzorce za preiskavo?“
- (…ni pa najboljše vprašanje: „katero zdravilo lahko dam?“ tak pristop je napačen. Terapijo odredimo, ko imamo diagnozo!)

NAŠTEJ KOŽNE EFLORESCENCE, KI JIH VIDIŠ

Poznate ime te kožne eflorescence?

Poznate ime te kožne eflorescence?

rezultat kožnega ostružka

“po vojni smo vsi generali…“

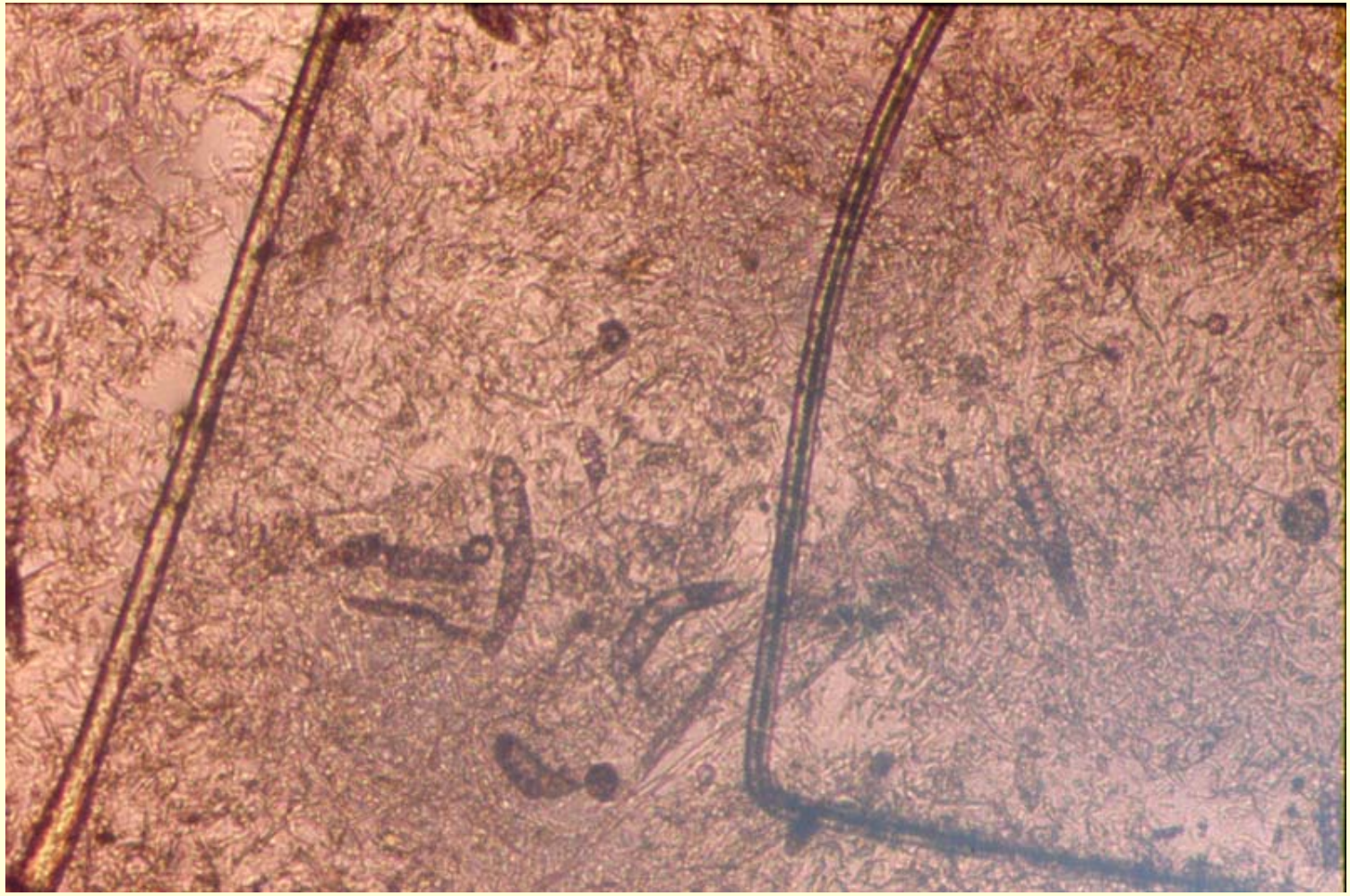

rezultat: odtis brisa vsebine pustule

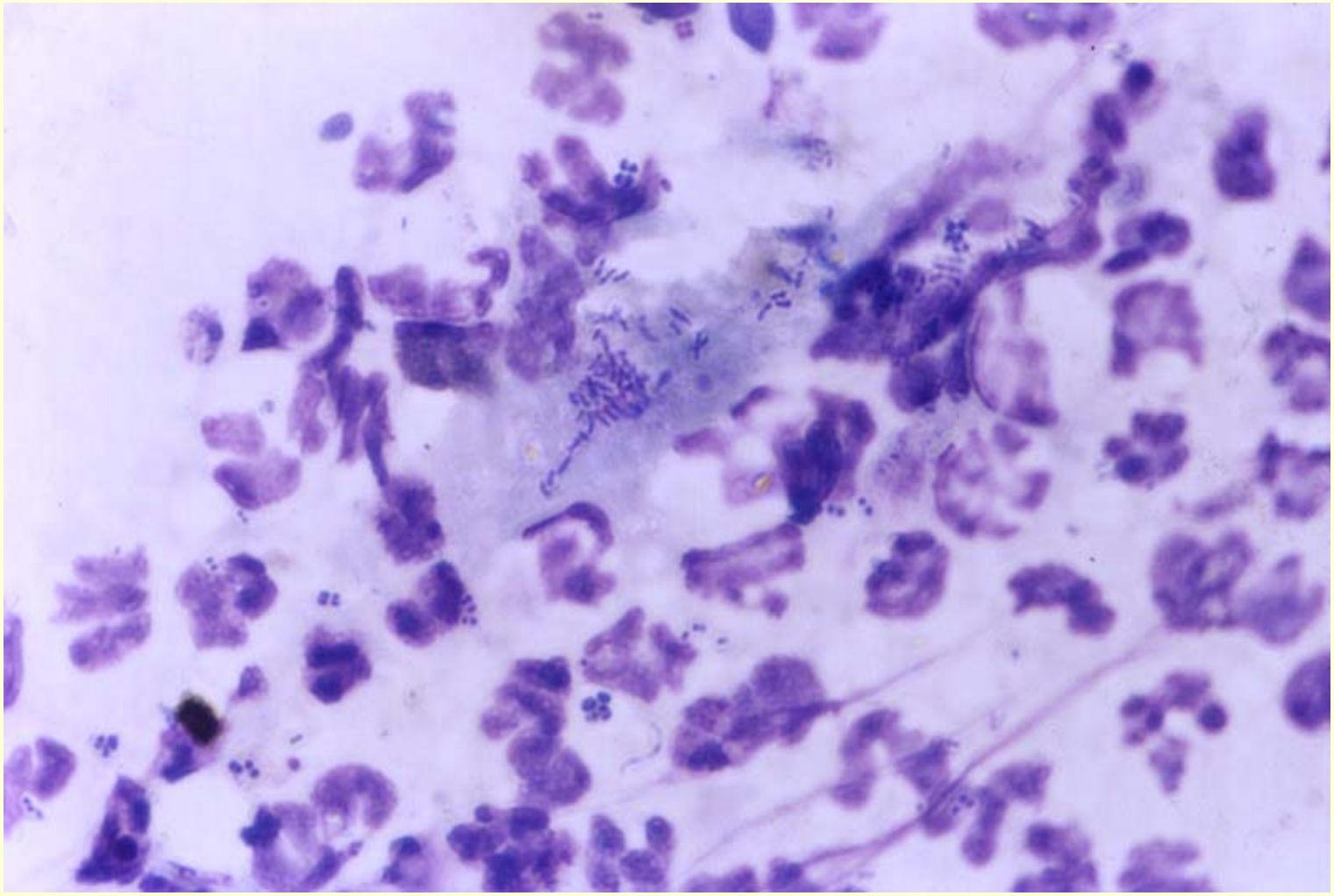

zdravljenje

- ivermektin inj.sol. 0,6 mg / kg / 24 ur p/o
- antibiogram: amoxicilin s klavulansko kislino do ozdravitve (minimalno 3 tedne!)
- anthelmintiki
- kontrolni pregled vsak mesec:
  - ostružki: zdravimo do dveh zaporednih negativnih izvidov
  - antibiotike smo ustavili po 1 mesecu
  - potrebni so bili 4 meseci do popolne remisije

Dg.: Demodicosis generalisata

- diskusija

NACHO vprašanja ob primeru

1. Diapozitiv št. 4: kaj opazite na fotografiji?
2. Diapozitiv št. 6: naštejte kožne eflorescence, ki jih vidite na fotografiji
3. Diapozitiv št. 7: naštejte diferencialne diagnoze, ki jih moramo pri taki klinični sliki upoštevati in / ali preiskave, ki bi jih opravili. Če se ne morete spomniti nobene diferencialne diagnoze, pomislite: »Kaj lahko storim s spremembo, ki jo vidim? Kako lahko odvzamem material za preiskave?« namreč…ko pacient odide domov, nimate več možnosti da opravite dodatne preiskave. Zato je v danem trenutku v ambulanti (ko imate »prazno glavo« tudi tak način dober ☺). Pomagajte si s preiskavami, ki so naštete v Dermatološkem protokolu
4. Diapozitiv št. 10: zakaj smo z zdravljenjem pričeli še preden smo potrdili končno diagnozo?
5. Diapozitiv št. 12: napišite optimalen protokol zdravljenja

NACHO

anamneza

- evropska domača mačka, samec, star 1,5 let
- spi v stanovanju, hodi redno ven
- mestno okolje
- pred 1 mesecem flegmona prednje noge
  - zdravljen z antibiotikom in jodovimi obkladki
- splošno stanje dobro

zgodovina bolezni

- pred 1 tednom opazili rano na hrbtu
- se liže
- preiskava z Woodovo svetilko neg.
- dobi injekcijo dexametazona, jodove obkladke
- prihaja na pregled k specialistu ker ni bolje

Vedno pregledamo celo žival. Kaj opazite?



Sprememba zaradi katere je bil pripeljan na pregled

Dlako okrog „rane“ smo pobrili mi. Naštejte kožne eflorescence

naštejte diferencialne diagnoze

ali / in preiskave, ki bi jih opravili

- diferencialne diagnoze preiskave
- 1.
- 2.
- 3.

naše diferencialne diagnoze

- Dermatofitoza
- Demodikoza
- Pyoderma
- Alergijska bolezen (eozinofilni granulom kompleks)

diagnostični testi

- klinični pregled: opazimo bolhe
- Wood: neg
- ostružek: neg
- odvzem dlak za mikološko - izvid čakamo 14 dni
- citološka preiskava ni bila opravljena

zdravljenje začnemo takoj

- Kopeli z enilconazolom 2 x tedensko celo telo
- Frontline combo
- program odstranjevanja bolh iz okolice
- kontrola z izvidi mikološke preiskave

rezultat mikološke preiskave

- pozitiven po 10. dneh:
  - *M.canis* pozitiven

opišite optimalni protokol
zdravljenja v primeru dermatofitoze

NERO vprašanja ob primeru

1. Diapozitiv št. 3 in 4: opišite odstopanja od normale, ki jih opazite
2. Diapozitiv št. 5: naštejte kožne eflorescence, ki jih vidite na fotografiji
3. Diapozitiv št. 6: napišite, katere preiskave predlagate in zakaj?
4. Diapozitiv št. 7: zakaj menite, da smo naredili preiskave, ki so naštete?
5. Diapozitiv št. 9: odgovorite na vprašanja

NERO

anamneza

- nemški ovčar, samec, 7 let
- nekaj mesecev opažajo spremenjeno dlako in kožo, ne srbi
- nekoliko shujšal, večkrat mehko blato, občasno driska
- sicer še živahen, apetit ohranjen

preden nadaljujete, opišite kaj opazite. Dobro se vidi to, kar želim, da vidite ☺

naštejte kožne eflorescence, ki jih vidite

preiskave

- klinični pregled (razen sprememb na koži): ni odstopanj od normale
- naštejte preiskave, ki jih predlagate (in zakaj):
  - 1
  - 2
  - 3
  - 4
  - 5
  - 6

mi smo opravili naslednje preiskave, zakaj?

- kožni ostružek
- gojiščna preiskava
- krvna slika
- BIK: AP, ALT, urea, creat
- UZ trebuha
- T4, TSH

izvidi

- v ostružku nismo našli zajedavcev (*D.canis*)
- gojiščna preiskava: negativna na dematofite
- krvna slika: erci, Hb, Ht na spodnji meji normale, ostalo b.p.
- urea, creat, AP, ALT: normalni
- UZ trebuha: b.p.
- T4: 10,7 nmol/L (ref. 17,0-50,0)
- TSH: 1,10 ng/ml (ref. < 0,40)

diagnoza

- Vaša diagnoza je?
- Kako bomo zdravili?
- Kdaj priporočate kontrolni pregled in kaj bomo kontrolirali?

Stanje po treh mesecih zdravljenja. Kaj opazite? Primerjajte z diapozitivoma št. 3 in 4

Primerjajte z diapozitivom št. 5

RONA vrašanja ob primeru

1. Diapozitiv št. 1: odgovorite na vprašanja
2. Diapozitiv št. 2-5: opišite kožne eflorescence
3. Diapozitiv št. 8: diskutirajte o primarnem, sekundarnem in pomožnem dejavniku vnetja ušes v našem primeru. Diskutirajte o zdravljenju, za katerega smo se odločili. Zakaj pri Roni nismo (in ne bomo ☺) opravili alergijskega testiranja? – vzrok ni finančne narave ☺

“Rona”

- mops, 9 let stara samica
- otresa z glavo, papilomatozna tvorba v desnem ušesu
- oba sluhovoda eritematozna, stenotična, gnojen eksudat
- submandib. bezgavke povečane

- naštejte diferencialne diagnoze
- kakšne preiskave bi opravili? - naštejte

masa v desnem ušesu pred kirurškim posegom

po odstranitvi mase, pred izpiranjem

po izpiranju s fiziološko raztopino

kontrola med zdravljenjem

Diagnoza, rezultati preiskav

- *Otitis purulenta chronica utriusquae*
- *Otitis hyperplastica chr. dex.*
- Alergijska bolezen susp.

- Citološka preiskava brisa sluhovoda: fagocitoza, koki, paličice
- Bakteriološka preiskava brisa sluhovoda: *Pseudomonas aeruginosa*
- Histološka preiskava mase: hiperplastično tkivo, kronično vnetje

zdravljenje

- Izpiranje sluhovodov s fiziološko raztopino in antiseptikom
- Vodna raztopina enrofloxacina in deksametazona v sluhovoda vsak dan, 3 tedne, nato enrofloxacin do negativnega izvida citološke preiskave
- Eliminacijska dieta
- Kirurška odstranitev mase
- Glukokortikoidne ušesne kapljice (Recicort) 1 x vsakih 7-10 dni, doživljenjsko (vzdrževanje)

diskusija

SKAY vprašanja ob primeru

1. Ustavite se pri diapozitivu številka 14: Ali je demodikoza srbeča kožna bolezen? Kako lahko razložite močan srbež v našem primeru? Pomislite na rezultat citološke preiskave po dveh mesecih zdravljenja in nenormalno močno izpadanje dlake v spomladanskem času.
2. Diapozitiv številka 20: kaj je bil v tem trenutku najverjetneje vzrok pododermatitisa? Zakaj med naštetimi simptomatskimi zdravili ni glukokortikoidov?
3. Razloži patogenezo demodikoze, ki jo povzroča *D. canis.*

SKAY

Dechra
Veterinary Products

anamneza

- doberman
- star 2,5 let
- živi v hiši
- ruralno okolje, ob gozdu
- pri enem letu zaradi zloma odstranjena glavica stegnenice

zgodovina bolezni

- prve kožne spremembe pri 6 mesecih
- nesrbeča alopecija okrog oči in na hrbtu
- počasi širilo na obraz in boke
- po ortopedski operaciji so se spremembe hitro generalizirale
- poleg alopecije pojavile bulice, pustule in eritem
- srbež v tem času jakosti 10 / 10
- neuspešno zdravljen zadnji 2 leti

Klinična slika

- Alopecija, hipotrihija
- Hiperpigmentacija
- Eritem
- Epidermalne kolarete

- Alopecija
- Hiperpigmentacija
- Lihenifikacija

Kaj bi storili v tem trenutku?

- Diferencialne diagnoze in / ali diagnostični pristop

Ektoparazitoza (*Demodicosis, Scabies*) / kožni ostružki, dg. terapija

Dermatofitoza / gojiščna preiskava

Bakterijski folikulitis / citološka preiskava

Alergijska bolezen / dieta, serološko testiranje

Kaj smo storili mi:

globoki kožni ostružki, tankoigelna biopsija s citološko preiskavo

Rezultati

Multipli globoki ostružki kože:

- veka: negativno
- PD šapa: 12 parazitov
- Zgornja ustnica: 10 parazitov
- Levi bok: 12 parazitov

Citologija: nevtrofilci in koki

Diagnoza: *Demodicosis generalisata cum pyodermia*

zdravljenje

- amitraz kopeli / 5 dni
- amoksiklav 750mg / 12 ur p / o
- klorheksidin šampon kopeli 1 x tedensko

stanje po 1 mesecu zdravljenja

stanje po 1 mesecu zdravljenja

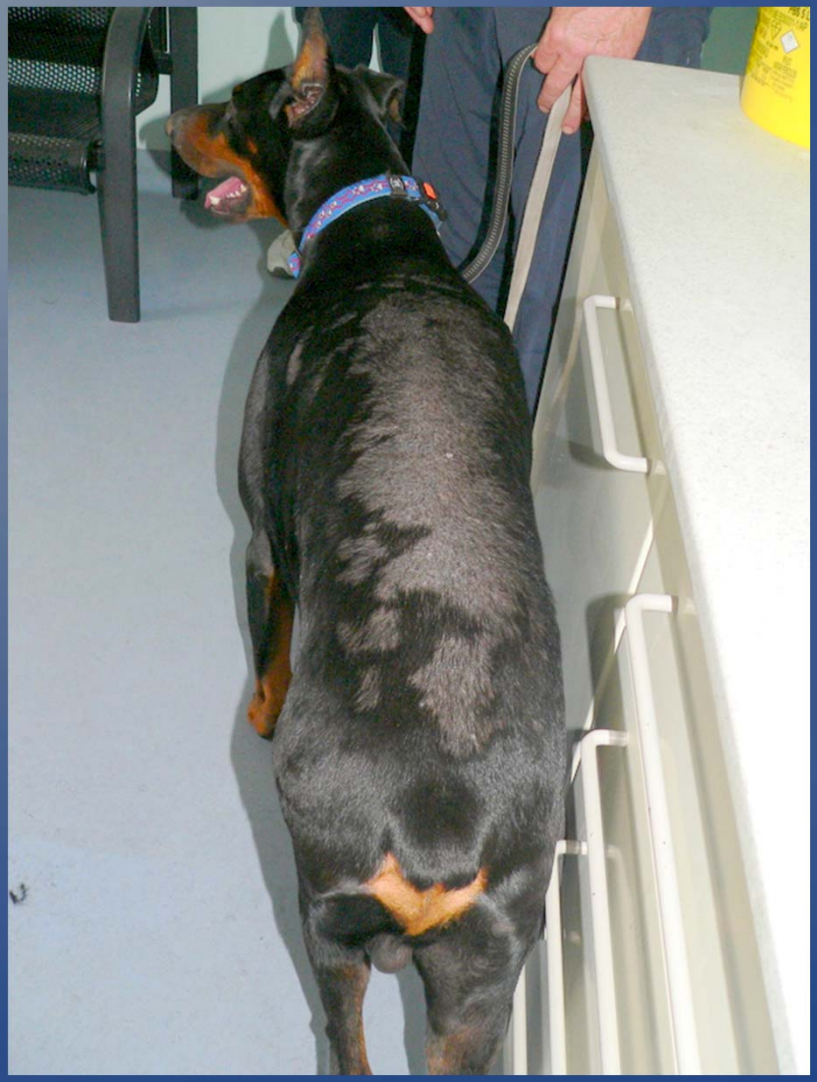

stanje po 1 mesecu zdravljenja

- po ukinitvi antibiotika spet močnejše izpadanje dlake
- sovpada s koncem pomladi
- kožni ostružki še pozitivni
- nadaljujemo kopeli z amitrazom / 5 dni
- klorheksidin kopeli 2 x tedensko

stanje po 2 mesecih zdravljenja

preiskave po 2 mesecih zdravljenja

- ostružki stopal še pozitivni na *D.canis*
- TIB (stopala) - nevtrofilci s fagocitozo kokov
- prisotni tudi eozinofilci

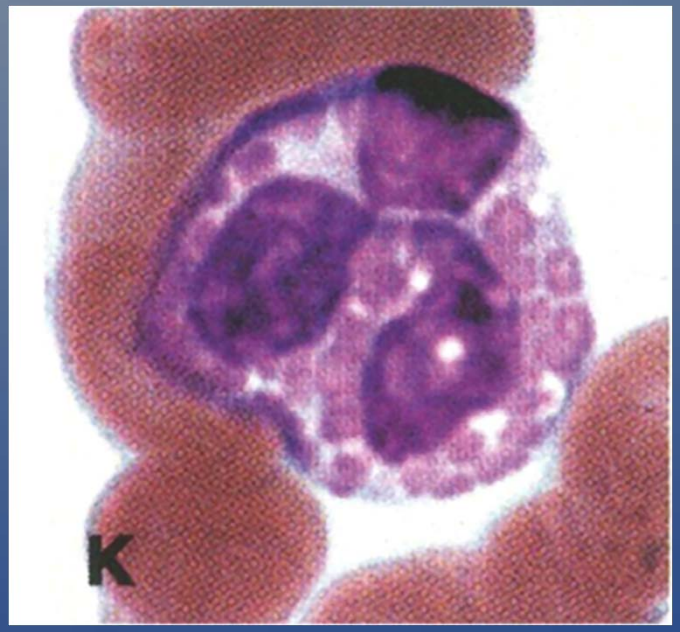

Source: J.W. Harvey: Veterinary hematology, Color atlas and diagnostic guide

nadaljnje zdravljenje

- amitraz kopeli / 5 dni nadaljujejo
- Malaseb kopeli 2 x tedensko
- **Hipoalergena dieta**

4 meseci zdravljenja

1 mesec TH / 4 meseci TH

- ostružki stopal še vedno + *D.canis*
- klinično izboljšanje, lastniki so bili s stanjem zadovoljni

kopeli z amitrazom

telo 1x / t

stopala 3 x / t

+ ivermektin

26 mg / 24 ur p/o

dieto nadaljuje

„follow up“

- prenehali redno hoditi na kontrolne preglede
- lastnica zaposlena na veterinarski postaji
- redno prosila za recepte in sporočala klinično stanje
- nadaljevali so s kopelmi stopal še vsaj eno leto
- ostružki niso bili več narejeni
- na tržišču se pojavi Bravecto

hoteli smo uporabiti Bravecto tableto

povabili na kontrolni pregled in opravili ostružke

ostružki stopal so bili tokrat negativni

pododermatitis še vedno prisoten

možen vzrok pododermatitisa?

-nadaljujejo dieto

-predlagali serološko alergijsko testiranje

-zdravila proti srbežu (po potrebi)

Apoquel, ciklosporin-A (cena!)

Razprava:

možnosti zdravljenja generalizirane demodikoze

Ivermectin 0,3 – 0,6 mg / kg / 24 ur p/o

amitraz kopeli ½ telesa / 5 dni

moxidectin spot on 1 x tedensko (cena!)

fluralaner (Bravecto) p/o vsake 3 mesece

sarolaner (Simparica) p/o 1 x mesečno

povzetek



- Demodikoza je dedna bolezen
- vseh zajedavcev nikoli ne ubijemo
- ivermektin: shranjevanje / rezistenca
- ena kožna bolezen ne izključuje druge

DODATNO

V tem delu so razlage in rešitve predstavljenih primerov, h katerim so prispevali našteti študenti, ki se jim za prispevek iskreno zahvaljujem:

Iva Šumonja, Staša Toth, Maja Vidmar, Kristina Vojska, Anja Zupančič, Korina Oblak Trkov, Matevž Šumer, Ana Rožmanec, Tomaž Šumenjak, Ema Šilc, Lucija Pučnik, Maja Florjančič, Neva Vajs, Alenka Jerele in Tanja Mavrič.

Zahvaljujem se tudi kolegu Fekonji Ljubomiru za pripravo primera psa Johny.

Dodatno

BELLA

Diapozitiv št. 6: naštejte vsaj 5 kožnih eflorescenc, ki jih opazite na fotografijah.

neodlakanost, rdečina, kraste, razpoka, hiperpigmentacija (področje vratu)

Diapozitiv št. 7: odgovorite na vprašanja

DD→generalizirana demodikoza, piodermija, epidermalna displazija pri belih višavskih terierjih, primarna seboreja, garjavost, alergijska bolezen

dermatološke preiskave→odvzem in mikroskopska preiskava kožnega ostružka, citološka preiskava odtisa s samolepilnim trakom, odtisa sprememb pod krasto na stekelce, brisa sluhovoda.

Diapozitivi št. 14-17: komentirajte

Pri 40x povečavi v preparatu vidimo zajedavce vrste *Demodex spp*. Pri citološki preiskavi brisa sluhovoda opazimo paličaste strukture, kar nakazuje na prisotnost bakterij.

Diapozitiv št. 18: diskusija

Menimo, da se je pri psici najprej razvila demodikoza. Ker ni bilo opravljenih nobenih testiranj, psica ni bila ustrezno zdravljena. Demodikoza je napredovala, kar je vodilo v razvoj sekundarne okužbe z bakterijami.

Demodikoza se lahko pojavi samo pri psih z dedno imunodeficienco limfocitov T, kar omogoči razmnoževanje zajedavca *Demodex canis*, ki je sicer rezident na koži vseh psov. Generalizirana demodikoza in sekundarna piodermija se pojavita tudi zaradi produkcije faktorjev humoralne imunosupresije (proizvaja jih zajedavec), kar dodatno prispeva k uspešnemu prekomernemu

razmnoževanju zajedavca. Poleg tega zajedavec izloča tudi proteaze, s katerimi poškoduje keratinocite. Pri psih z generalizirano demodikozo so ugotovili zmanjšano število receptorjev za interlevkin 2 (IL-2), zmanjšano produkcijo IL-2 ter zmanjšan odziv limfocitov na blastogenezo (ni nastanka aktivnih limfocitov). Zajedavci se prekomerno razmnožijo in napolnijo dlačne mešičke. Pride do predrtja dlačnih mešičkov in izločanja vsebine v dermis, kar vodi v granunomatozno vnetje (furunkulozo) s pridruženo globoko piodermijo.

Literatura:

1. BSAVA Manual of canine and feline dermatology. 3rd ed. Gloucester : British Small Animal Veterinary Association, 2012.

2. Kotnik T. Kožne bolezni psov in mačk. Ljubljana : Veterinarska fakulteta, 2016.

Pri Belli je bilo hkrati potrebno zdraviti generalizirano demodikozo in bakterijsko vnetje. Toaleto kože smo vzdrževali z rednimi antiseboroičnimi in antiseptičnimi kopelmi s šamponom, ki vsebuje klorheksidin. Zdravljenje bakterijske okužbe smo dopolnili sistemsko z amoksicilinom in klavulansko kislino. Bakterijsko vnetje sluhovodov smo zdravili z raztopino Otodine© (ICF), ki vsebuje klorheksidin in tris-EDTA. Razmnoževanje zajedavca smo zaustavili s tableto Bravecto© (Merck), ki vsebuje fluralaner. Zdravila, ki jih lahko uporabimo pri zdravljenju generalizirane demodikoze in jih opisuje literatura, so še šampon Aludex© (vsebuje amitraz, ki je akaricid/insekticid), in ivermectin. Amitraz vsebuje tudi pripravek Tactic solutio© (Hoechst). Uporaba ivermektina je prepovedana pri psih tipa border kolijev in njim podobnih pasmah (angleški ovčar, avstralski ovčar, škotski ovčar, sheltie, dolgodlaki vipet, beli nemški ovčar, silken windhound)[1], ker je pri teh pasmah nevrotoksičen. Naštete pasme imajo genetsko napako (MDR-1)[2], ki povzroči akumulacijo učinkovine v možganih. Izraz je star in pomeni »Multi drug resistance«. Novejši izraz je ABCB1 in pomeni »ATP- binding casette« transporter. Ne glede na ime, gre za gen ki kodira transmembranski protein, ki skrbi za aktivni efflux ksenobiotičnih molekul iz t.i. »celic, odpornih na več zdravil«. Protein s svojo funkcijo omogoča krvno-možgansko bariero, zato se zdravila, kot je ivermektin, benzodiazepini in nekatera zdravila proti raku, ne kopičijo v celicah CŽS, kar pa se zgodi pri mutacijah tega gena. Sicer pa je vloga v organizmu širša in v primeru mutacije so živali preobčutljive na

benzodiazepine in še na nekatera zdravila, pri ljudeh pa je mutacija tega gena vpletena v nastanek vnetne bolezni črevesja[1].

Literatura:

1. Dowling P. Pharmacogenetics: it's not just about ivermectin in collies. Can Vet J 2016; 47(12): 1165–8.

2. ABCB1 gene (Protein coding). ATP Binding Cassette Subfamily B Member 1. GeneCards The human gene database. https://www.genecards.org/cgi-bin/carddisp.pl?gene=ABCB1

Kontrolni pregledi Belle med zdravljenjem so bili redni enkrat mesečno. Zdravili smo do dveh zaporednih negativnih izvidov kožnih ostružkov, v katerih nismo našli več nobenega zajedavca. V našem primeru je bila vzporedno prisotna tudi alergijska bolezen. Če bi ob zaključenem zdravljenju demodikoze ugotovili, da se stanje ni bistveno izboljšalo, bi predlagali lastniku dodatno diagnostiko v smislu alergijskega testiranja. Alergijsko testiranje, ki ga lahko opravimo na dva načina (intradermalni test ali serološko določanje IgE / IgG) služi ugotavljanja nabora alergenov, ki jih vključimo v kasnejše zdravljenje po postopku imunoterapije. S pomočjo imunoterapije (angleško ASIT- Antigen Specific Immuno Therapy)[1] želimo izzvati dolgotrajno toleranco na alergene. Za vrednotenje odziva na imunoterapijo spremljamo klinični odziv na zdravljenje. Zaželjeno je vsaj 50% klinično izboljšanje, kar vrednotimo z zmanjšanjem intenzitete srbeža in kožnih sprememb. Imunoterapijo priporočamo pri vseh živalih, pri katerih simptomi trajajo več kot 4-6 mesecev v letu (kumulativno) in pri katerih topikalno zdravljenje ni dovolj učinkovito[2].

Literatura:

1. Starič A, Kotnik T. Primer atopičnega dermatitisa pri psu in specifično zdravljenje po postopku imunoterapije. Ructus 2019; (39): 15–9.

2. Kotnik T. Kožne bolezni psov in mačk. Ljubljana : Veterinarska fakulteta, 2016.

BONO

1. Ustavite se pri diapozitivu številka 3 in odgovorite na vprašanje. Odvzem brisa zunanjega sluhovoda – odvzem iz globine sluhovoda s sterilno vatenko, in pa kožni ostružek stopala. Bris sluhovoda naredimo s sterilno in primerno tanko vatirano palčko in sicer na mestu, kjer vertikalni del sluhovoda prehaja v horizontalnega. Pred tem s palpacijo ugotovimo mesto prehoda. Lahko si pomagamo tudi z merjenjem razdalje od tega mesta do vhoda v sluhovod, saj bomo na ta način lažje ocenili globino, do katere moramo vatenko potisniti v sluhovod in da pri tem ne bi poškodovali bobniča (Kotnik, 2016).

   Kožni ostružek stopal naredimo tako, da dlako na dovolj veliki površini s strojčkom za striženje dlake gladko postrižemo, kožo zmasiramo, nanesemo parafinsko olje in v smeri rasti dlak postrgamo s skalpelom do petehialnih krvavitev. Izogibamo se mestom, ki zlahka zakrvavijo, saj večja količina krvi v ostružku lahko moti preiskavo. Material s skalpelom enakomerno in tanko razmažemo na predmetnico in pregledamo pod mikroskopom. Če je dobljenega materiala veliko, si pripravimo ustrezno število predmetnic (Kotnik, 2016).
2. Ustavite se pri diapozitivu številka 4 in odgovorite na vprašanje. Leva slika: kožni ostružek, dlaka na robu spremembe, bris krvavečih sprememb, TIB. Desna slika: TIB.
3. Diapozitiv številka 14: v učbeniku si preberite o Atopijskem dermatitisu, o Folikularni cisti pa v navedenem članku spodaj.

   Atopijski dermatitis je stanje, pri katerem pacienti razvijejo tip I preobčutljivostno reakcijo na alergene iz okolja s proizvodnjo IgE protiteles. Deduje se sicer le predispozicija za razvoj bolezni. Klinična slika je kombinacija takojšnjih in zapoznelih znakov, ki sledijo razvoju protiteles tipa IgE, predvsem na koži, največkrat v obliki vnetja in srbeža. Prvi znaki se običajno pokažejo od 1. do 3. leta starosti kot srbež po koži obraza, šap, pazduh, trebuha z rdečico kože. Kasneje se razvijejo sekundarne eflorescence zaradi sekundarnih okužb in praskanja/grizenja, pri polovici pacientov pa

se razvije vnetje zunanjega sluhovoda in očesnih veznic. V manjšem procentu se bolezen lahko pojavi v generalizirani obliki. Alergeni največkrat vstopajo preko kože, dihal in prebavil (Kotnik, 2016). Snovi, ki povzročajo alergijsko reakcijo, so lahko sicer popolnoma neškodljive, kot npr. cvetni prah, plesni, pršice (*Dermatophagoides spp.*), hrana in drugi okoljski antigeni (Rhodes in Werner, 2018). Gre za drugo najpogostejše alergijsko obolenje kože pri psih, takoj za alergijo na bolšji pik (Kotnik, 2016).

Folikularna cista ali epidermoidna cista je cistično dilatirana zunanja ovojnica dlačnega mešička (infundibuluma). Gre za pogosto, benigno tvorbo pri psih in mačkah (Szczepanik in sod., 2018). Znotraj ciste običajno najdemo loj, keratin in/ali dlako. Literatura navaja, da se ciste lahko spremenijo v tumorje, največkrat se preobrazijo v SCC (skvamozni celični karcinom) (Szczepanik in sod., 2018).

4. Diapozitiv številka 15: zakaj mislite, da v načrtu zdravljenja nismo predvideli tudi imunoterapije? Zdi se nam smiselno najprej serološko testiranje, da se ugotovi, na kateri alergen je pes preobčutljiv in se, v bodoče in če je možno, tem snovem izogiba. Če to ni mogoče, se priporoča imunoterapija, to pa se običajno predlaga takrat, ko imamo slab odziv na topikalno zdravljenje. Za postavitev diagnoze Atopijskega dermatitisa (AD) samega testiranja ne potrebujemo, saj je diagnoza klinična in temelji na anamnezi, fizikalnem pregledu ter izključevanju bolezni s seznama diferencialnih diagnoz. Klinično diagnozo AD postavimo v primeru, ko pes kaže vsaj pet znakov te bolezni (po Favrot-u) (Favrot, 2016, PDF dokument na disku). Znaki, ki jih v našem primeru kaže pacient, so srbež, kronično ponavljajoče se glivično vnetje kože, nastop prvih znakov bolezni pred tretjim letom starosti (tj. 1 leto), prizadeta prednja stopala, neprizadeti robovi uhljev in neprizadeto dorzolumbarno področje telesa. Na seznamu diferencialno-diagnostičnih bolezni, ki smo jih izključevali, so bile druge vrste alergij, zajedavske kožne bolezni, bakterijski folikulitis in malasezijski dermatitis (Kotnik, 2016). Kot že rečeno, je edini namen serološkega testiranja določitev alergenov, na katere žival odreagira s preobčutljivostno reakcijo in jih bomo uporabili v sestavi zdravila za imunoterapijo. Zdravilo se namreč v specializiranem laboratoriju izdela za vsakega pacienta posebej, sestava je individualna. Injekcijsko zdravilo za imunoterapijo lahko vsebuje do 8 izbranih alergenov (angl. SCIT; subcutaneous immuno therapy), oralno zdravilo za podjezično imunoterapijo (angl. SLIT; sublingual immuno therapy) pa do 12 alergenov. Imunoterapija oziroma desenzibilizacija se priporoča pri živalih, ki se ne morejo izogniti stiku z alergenom, imajo srbež izražen več kot 4-6 mesecev v letu in pri katerih topikalno zdravljenje ne da želenih rezultatov (Kotnik, 2016).

Zdravljenje po postopku imunoterapije je učinkovito v 70-80 % pacientov. Dvajset % se jih odzove tako uspešno, da ne potrebujejo dodatne terapije, med tem ko jih 40% običajno potrebuje dodatno zdravljenje z antihistaminiki, antibiotiki, glukokortikoidi in/ali esencialnimi maščobnimi kislinami. Pri nadaljnjih 20% zdravljenih psov sicer imunoterapija izboljša klinično stanje, a je stopnja izboljšanja nezadovoljiva. V preostalih 20% primerov imunoterapija nima učinka (Starič in Kotnik, 2019). Vidni odzivi na imunoterapijo se običajno pokažejo v času od 1 do 12 mesecev, povprečno pa 4.-6. mesec od začetka zdravljenja (Starič in Kotnik, 2019). Uspešna imunoterapija dokazano vodi v spremembo delovanja imunskega sistema, klinični znaki se posledično umirijo, kakovost življenja pa izboljša. Z raziskavami so ugotovili, da pri uspešni imunoterapiji pri psih pride do spremembe imunskega odziva iz Th2 v Th1 celični imunski odziv, dviga koncentracije specifičnih IgG protiteles in IL-10 ter do večjega števila T regulacijskih celic (Starič in Kotnik, 2019). Uspešnost imunoterapije vrednotimo s kliničnim izboljšanjem. Zadovoljiv odziv na imunoterapijo je, kadar ugotovimo vsaj 50% izboljšanje kliničnega stanja. Pri nekaterih pacientih znaki lahko popolnoma in trajno izzvenijo (Starič in Kotnik, 2019).

Imunoterapije pri Bonu nismo načrtovali, ker je pasme nemška doga in star že 7 let. Doge v povprečju dosegajo starost 8-10 let, nekateri predstavniki pasme manj, tj. 6 ali 7 let. Kar lahko interpretiramo iz zgoraj napisanega je, da je imunoterapija kronična terapija, ki se jo izvaja več let po tem, ko se ugotovi nezmožnost izogibanja alergenom in neodzivnost na topikalno zdravljenje. Z lastniki smo se pogovorili v smislu, da je Bono že starostnik, zato bi bila morebitna napotitev na dolgotrajno zdravljenje manj smiselna kot pri mlajših psih.

Literatura:

1. Kotnik T. Kožne bolezni psov in mačk. Ljubljana : Veterinarska fakulteta, 2016: 35, 57–60, 150–61, 190–1.
2. Miller WH, Griffin CE, Campbell KL. Muller and Kirk's small animal dermatology. 7th ed. St. Louis : Saunders, 2012: 715–60.
3. Rhodes KH, Werner AH. Blackwell's five-minute veterinary consult clinical companion: small animal dermatology. Ames, Iowa : Wiley, 2018: 173–85.
4. Starič A, Kotnik T. Primer atopičnega dermatitisa pri psu in specifično zdravljenje po postopku imunoterapije. Ructus 2019; (39): 15–9.

5. Szczepanik M, Wilkołek P, Adamek Ł, Šmiech A, Taszkun I, Kalisz G. Successful control of disseminated follicular cysts in a dog with low dose isotretinoin. Can Vet J 2018; 59(11): 1213–5.

DISCO

1. **Ustavi se pri diapozitivu številka 10: napiši po en razlog , zakaj je posamezna diferencialna diagnoza verjetna in po en razlog, zakaj je posamezna diferencialna diagnoza manj verjetna. (pomisli na anamnezo, klinične znake in klinično sliko). S katero diagnostično preiskavo bi potrdil ali ovrgel vsako od diferencialnih diagnoz?**

	ZA	PROTI	PREISKAVA
A)Tumor Sertolijevih celic	**Zatipane zatrdline na obeh modih** Primerna starost	**Ni znakov feminizacije kot so ginekomastija** Ni simetrične alopecije (vendar je možno da je ni!)	**Končna diagnoza: histopatološka preiskava tumorja testesov** Koncentracija estrogena v krvi (NI nujno povečana!) Kastracija in spremljanje odziva nanjo
B)Motnje spolnih hormonov	**Zatrdline na modih** Alopecija	Ni spremembe barve kožuha Ni linearne prepucialne dermatoze NI makularne melanoze Ni hiperplazije cirkumanalnih in repne žleze	**Merjenje koncentracije spolnih hormonov** Končna diagnoza: histopatološka preiskava tumorja testesov

		Ni znakov hiperandrogenizma	
C)Hipotiroidizem	**Miksedem glave, »facies tragica« in »podganji rep«** Nesrbeče kožne spremembe Debelost	**Ni bilateralne simetrične alopecije** Ni prisotne letargije/depresije	**Klinični znaki + merjenje T4 hormona (znižan, vendar ni zanesljivo!) + povišan TSH.** Zlati standard je TSH stimulacijski test.
D)Cushing	**Ustrezna starost (8 let)**	**Ni PU/PD** Ni prisotne bilateralne simetrične alopecije Ni izgubljanja TM in mišične mase Ni prisotna »calcinosis cutis«	**ACTH stimulacijski test** Deksametazonski test
E) Poslabšanje alergijske bolezni	**Podatek lastnice, da ima alergijsko bolezen od 3.leta dalje – možen razvoj alergije na trenutno dieto** Alopecija	**Nova sprememba na repu ni srbeča** Zatrdline na modih Zatrdlini na modih	**Preizkus z eliminacijsko dieto s sledečo provokacijsko dieto**
F) Demodikoza	**Nesrbeča alopecija**	**Neznačilno mesto alopecije**	**Globok kožni ostužek**

2. Ali bi Tumor Leidigovih celic lahko povzročil spremembe na koži? Naštej vse tri vrste tumorjev testisov in označi tistega, ki lahko povzroči tudi spremembe na koži. Kakšna je patogeneza kožnih sprememb?

Tumor Leidigovih celic praviloma ne povzroča kožnih sprememb, lahko pa.

Tri vrste tumorjev testisov:

1. **Seminom** (tumor zarodnih celic testesa) = v primeru da niso maligni, ni kožnih sprememb.
2. **Tumor intersticialnih (Leidigovih) celic** DA, lahko povzroči hiperplazijo cirkumanalnih in repnih žlez, makularno melanozo ali njihovo kombinacijo, mastno prhljajavost in simetrično alopecijo po hrbtu.

Patogeneza sprememb: Kot posledica tumorja Leydigovih celic, ki izločajo testosteron, pride do povečanega izločanja tega hormona.

3. **Tumor Sertolijevih celic DA,** lahko povzroča simetrično alopecijo, redko generalizirano alopecijo tudi po hrbtu, tanko kožo, dlake na prizadetih področjih se zlahka izpulijo, redko dermatitis, pruritus z generalizirano prhljajavostjo in hiperpigmentacijo.

Patogeneza sprememb: Kot posledica tumorja Sertolijevih celic, pride do povečane koncentracije estradiola v krvi kar vodi v t.i. »feminizacijo«, ki se največkrat kaže kot ginekomastija. Drugi samci se do takega psa obnašajo kot do goneče psice. V koži je večja koncentracija receptorjev za estrogene in odtod patogeneza kožnih sprememb.

3. Zakaj misliš, da smo ob kontrolnem pregledu zmanjšali odmerek Levotiroksina (sintetični ščitnični hormon)? Kakšna je patogeneza hipotireoidizma?

Odmerek Levotiroksina je bil zmanjšan, ker je pri pacientu prišlo do izboljšanja (odsotnost kliničnih znakov), koncentracija TSH v krvi ob kontrolnem pregledu je bila ustrezna, koncentracija T_4 (62,5 nmol/L) pa je bila nekoliko nad priporočeno mejo (17,0-50,0nmol/L).

Patogeneza:

Hipotiroidizem nastane kot posledica zmanjšane produkcije ščitničnih hormonov T3 in T4, kar je posledica motnje na osi hipotalamus-hipofiza-ščitnica. Glede na to, kje na tej osi je prišlo do napake ločimo primarni in centralni (sekundarni in terciarni) hipotiroidizem. Pri primarnem hipotiroidizmu leži vzrok v ščitnici, pri sekundarnem v hipofizi in pri terciarnem v hipotalamusu. Glede na življenjsko obdobje v katerem se pojavi ločimo tudi kongenitalni in pridobljeni hipotiroidizem. Primarni je najpogostejši in v večini primerov je vzrok v avtoimuni bolezni (pričnejo se ustvarjati protitelesa, ki uničujejo funkcionalne celice; Imunsko pogojeni tiroiditis). Zelo redko pa je lahko vzrok tudi v karcinomu.

Klinični znaki so povezani predvsem z znižanim celičnim metabolizmom, ki je posledica pomanjkanja ščitničnih hormonov. To vodi v letargijo in povečano telesno težo brez znakov

povečanega apetita. Iz istega razloga pride tudi do dermatoloških sprememb (suha koža, prhljajavost, upočasnjena rast dlake, nesrbeča alopecija (največkrat bilateralno simetrična) z zadebelelo kožo. Koža je testasta, hladna na otip in zadebelela (mixedem). Alopecija je posledica motnje v poteku anagene faze dlak, pride do zastoja delovanja dlačnih mešičkov in izpadanja odmrle dlake. Suha koža je posledica atrofije lojnic in posledičnega zmanjšanja sekrecije sebuma. Ker je motena funkcija obrambnih celic (nevtrofilcev in limfocitov) se poveča dovzetnost za pojav sekundarnih piodermij. V težjih primerih pride do nabiranja glikozaminoglikanov v koži kar vidimo kot pojav miksedema glave, pareza n.facialisa pa se lahko kaže kot t.i. "facies tragica".

Literatura:

- Kotnik T. Kožne bolezni psov in mačk. Dop. izd. Ljubljana : Veterinarska fakulteta, 2016.

Mooney CT. Canine hypothyroidism. In: Ettinger SJ, Feldman EC, Cote E, eds. Textbook of veterinary internal medicine: diseases of the dog and the cat. 8th ed. St. Louis : Elsevier, 2017: 4198.

- Peterson ME. Hypothyroidism in animals. In: MSD veterinary manual. Kenilworth : Merck Sharp and Dohme Corporation, 2019. https://www.msdvetmanual.com/endocrine-system/the-thyroid-gland/hypothyroidism-in-animals (22. 3. 2020)

EOS

1. Ustavite se pri diapozitivu številka 2. Opišite kožne eflorescence, ki jih vidite. Gre za rdečkaste, brezdlačne, vlažne lezije nad nivojem kože s krvavečim robom. Prisotne so tudi kraste, ki secernirajo.
2. Morda poznate kakšno diferencialno diagnozo? Če ne, se vprašajte, kakšne diagnostične preiskave lahko naredite v danem primeru (pomagajte si z naborom preiskav, ki se nahajajo v dermatološkem protokolu). Napišite diferencialne diagnoze ali diagnostične postopke.

   Dif.dg.: Stafilokokni folikulitis s furunkulozo, dermatofitoza, opeklina, solarni dermatitis, pemfigus foliaceus, diskoidni lupus eritematozus, poškodba zaradi praskanja (garjavost) (Miller in sod., 2012; Rhodes, 2018).

   Diagnostični postopki: preiskava kožnega ostružka, mikroskopska preiskava dlake z roba spremembe, mikroskopska (citološka) preiskava odtisa z vatenko, gojiščna preiskava dlak z roba spremembe, antibiogram, patohistološka preiskava biopta (Kotnik, 2016).

Diapozitiv številka 4: na kratko razpravljajte o odmerku metilprednizolona, ki smo ga uporabili.

Začnemo zdravljenje z metilprednizolonom, literatura navaja odmerek 1-2 mg/kg/24h do izboljšanja, potem pa še 10 dni enak odmerek na 48h (Kotnik, 2016). MSDVet Manual navaja uporabo prednizolona v odmerku 1 mg/kg dvakrat dnevno 7 dni, nato pa se odmerek postopno znižuje v roku 30 dni. Običajno pride do odziva v 48h, popolna ozdravitev pa v 10-14 dneh (Heinrich,2020). Po potrebi povečamo odmerek, če nižji odmerki ne zadostujejo (Kotnik, 2016). Svetovali bi tudi uporabo zaščite pred UV žarki, da se izognemo opeklinam. Ker se koža na mestu vnetja morda ne bo nikoli popolnoma zarasla z dlako (ker je posledično zaradi globoke poškodbe kože nastala brazgotina), moramo na to opozoriti lastnike. *Dorsum nasi* je namreč, zlasti poleti, močno izpostavljen sončnim žarkom. Zato morajo lastniki skrbeti za kožo psa enako, kot poskrbijo za svojo kožo, kadar je izpostavljena soncu. Obstajajo kreme z močnim

UV faktorjem prav za pse (glejte fotografijo). Če na tržišču lastnik tega ne dobi, lahko uporabi tudi otroško kremo z UV faktorjem 50.

Pri mačkah so proti alergijski in imunosupresivni odmerki višji, kot pri psu: napišite prosim, kakšni so in citirajte vir: protialergijski odmerek metilprednizolona pri mačkah je 1-2 mg/kg vsakih 24h, lahko pa uporabljamo pripravek Dermanorm (Vetoquinol), ki vsebuje ustrezno razmerje esencialnih maščobnih kislin za pse in mačke v odmerku 5 ml/10-20 kg *per os* vsakih 24 h (Kotnik, 2016). Imunosupresivni odmerki metilprednizolona pri mačkah se gibljejo v razponu 4,0-6,0 mg/kg vsakih 24 ur, lahko pa ga v kombinaciji s klorambucilom (0,1-0,2 mg/kg 24-48 h) dajemo v nižjih odmerkih. Za dosego učinka je potrebno zdraviti 4-8 tednov. Uporaba azatioprina pri mačkah ni priporočena (Kotnik, 2016).

Literatura:

Heinrich NA. Nasal dermatoses. In: MSD veterinary manual. Kenilworth : Merck Sharp and Dohme Corporation, 2020. https://www.msdvetmanual.com/integumentary-system/nasal-dermatoses-of-dogs/nasal-dermatoses-of-dogs?query=eosinophilic%20dermatitis (3. 4. 2020)

Kotnik, T. Kožne bolezni psov in mačk. Ljubljana : Veterinarska fakulteta, 2016: 149, 169–72, 211–2.

Miller WH, Griffin CE, Campbell KL. Muller and Kirk's small animal dermatology. 7th ed. St. Louis : Saunders, 2012: 375–92.

Rhodes KH, Werner AH. Blackwell's five-minute veterinary consult clinical companion: small animal dermatology. Ames, Iowa : Wiley, 2018: 296–311.



JAKA

ANAMNEZA:

- pes, mešanec, star 2 leti
- lastniki opazili vnetje ušes pred dvema mesecema
- levo nekoliko slabše
- se tudi malo bolj praska po telesu in liže šape

Diapozitiv št. 3: kaj opazite na fotografiji?

Na koži zunanjega sluhovoda je opazna rdečina *(erythema)*, v bolj notranjem delu opazni drobni skupki temno rjavega cerumna. Prisotna je tudi odrgnina, ki kaže na avtotravmatizacijo.

Diapozitiv št. 4: naštejte kožne eflorescence, ki jih vidite na fotografiji

- Rdečina *(erythema)*
- Prekomerna obarvanost *(hyperpigmentatio)*
- Zadebelela koža (*lichenificatio*)

Diapozitiv št. 5: naštejte preiskave, ki bi jih opravili (5)

1. **Klinični pregled psa in pregled na ektoparazite in endoparazite** (v primeru da so prisotni, zdravimo)
2. **Tipanje sluhovodov za prisotnost neoplazij in prisotnost bolečine**
3. **Otoskopija** (Iščemo tujke/zajedavce)
4. **Bris sluhovoda (L in D) s citološko in gojiščno preiskavo** (iščemo bakterijsko/glivično okužbo, če je prisotna jo zdravimo)

Diapozitiv št. 6: odgovorite na vprašanja in razpravljajte (izvidi preiskav, predlagajte zdravljenje in / ali nadaljnji postopek)

1. **Palpacija uhlja in sluhovoda: b.p., ne izzovemo bolečine**

Glede nato, da ni prisotne bolečine, najverjetneje ne gre za vzporedno vnetje srednjega ušesa. Prav tako ni okostenelih sluhovodov ali tipnih novotvorb.

2. **Otoskopija: desno in levo eritem, nekaj ušesnega masla**

Vedno najprej pogledamo uho ki je bolj zdravo, v tem primeru desno. Opazen je eritem konkavne strani uhlja, kar je pogosto posledica atopičnega dermatitisa, lahko tudi alergije na hrano. Ključno je, da se prepričamo o intaktnosti bobniča, kar je pomembno za diagnostiko in tudi kasnejše zdravljenje. Če ne pred zdravljenjem, pa z namenom vizualizacije bobniča sluhovod speremo s fiziološko raztopino ali komercialno raztopino za ušesa (npr. Tris EDTA ali Otodine)[1]., pri tem si pomagamo z masažo sluhovoda.

[1]: Clorexyderm OTO je pri rupturi bobniča lahko ototoksičen in kadar bobniča ne moremo vizualizirati, ne tvegamo.

3. **Bris desnega in levega sluhovoda**

Bris odvzamemo z vatirano palčko, pazimo da ni predebela, da sluhovoda dodatno ne poškodujemo. Vzorec vzamemo na mestu kjer vertikalni del sluhovoda prehaja v horizontalnega. Pred jemanjem vzorca zatipamo mesto prehoda vertikalnega v horizontalni sluhovod in vatenko uvedemo do tega dela oziroma razdaljo odmerimo s prsti proste roke.

4. **Citološka preiskava brisa: *Malassezia pachydermatis* D 5/OIF, L 15/OIF**

Kvasovke so v majhnem številu tudi normalno prisotne v sluhovodu psov, in sicer v številu, ki je manjše ali enako 0.8/OIF[2] (OIF angl. »Oil Immersion Field« pomeni vidno polje pri 1000 x povečavi, za razliko od HPF angl. »High Power Field« kar pomeni vidno polje pri 400 x povečavi). Za patološke veljajo vzorci ki imajo > 2 kvasovki/OIF, kar drži v našem primeru. *Malassezia spp*. je kvasovka, ki se nahaja kar v 66% primerov vnetja zunanjega sluhovoda pri psih in spada med sekundarne dejavnike vnetja zunanjega sluhovoda, kar pomeni da moramo glavni razlog za vnetje iskati drugje! Pogosto se namnoži in je navzoča pri alergijskih otitisih.

Vir:

[2]Ginel PJ, Lucena R, Rodriguez JC, Ortega JA. Semiquantitative cytological evaluation of normal and pathological samples from the external ear canal of dogs and cats. Vet Dermatol 2002; 13 (3): 151-6.

5. **Hipoalergena dieta**

Živali predpišemo eliminacijsko dieto, na katero naj lastniki z zdajšnje hrane naredijo počasen prestop. Dieto predpišemo za najmanj 10-13 tednov, pri čemer izberemo hrano s samo enim virom beljakovin in enim virom OH. Uporabimo eno vrsto mesa in priloge, ki ju žival v

življenju še ni jedla. Ključno je tudi, da prepovemo vse priboljške in dodatke (razen ribjega in sončničnega olja zaradi vnosa vitamino in esencialnih maščobnih kislin ter nekaj soli in kalcija v prahu). V primeru, da lastnik hrane ne more pripravljati doma (kar je sicer najboljša možnost), predpišemo eno od komercialno dostopnih hidroliziranih diet (npr. Vet life (Hypoallergenic): Fish & Potato).

6. **Zdravilo za ušesa**

Ker je od sekundarnih dejavnikov prisotna le kvasovka *Malassezia pachydermatis*, je primerno uporabiti čisti antimikotik (raztopina mikonazola kot je npr. Imaverol ®, Janssen), ki ga pripravimo tako, da 0.1 ml koncentrata raztopimo v 5 ml fiziološke raztopine, in polovico raztopine apliciramo v vsak sluhovod, 2 x tedensko. Pazimo, da vedno pripravimo svežo raztopino, saj pripravljena raztopina na zraku izgublja učinkovitost. V primeru predrtega bobniča tako pripravljena raztopina mikonazola ni ototoksična.

7. **Antipruritiki?**

- Proti srbežu lahko uporabljamo ***topikalne pripravke,*** v primeru akutnih izbruhov in v primeru kronične oblike, kjer je prizadete do 1/3 kože (naš primer). Uporabimo lahko nesteroidne pripravke, ki vsebujejo mentol, difenhidramin, esencialne maščobne kisline in različne rastlinske izvlečke. Na voljo so tudi različne kreme in šamponi.
- Med učinkovita ***sistemska sredstva*** štejejo maščobne kisline omega 3/omega 6 v obliki olja ali ampul, antihistaminiki in glukokortikoidi ter njihove kombinacije. V 60% smo uspešni pri zdravljenju atopijskega dermatitisa z uporabo kombinacije antihistaminikov in omega 3/omega 6 maščobnih kislin[3]. Glukokortikoidi so sicer najučinkovitejši, ampak tudi najnevarnejši, zato so rezervirani za živali, pri katerih srbež traja manj kot 4-6 mesecev v letu, in pri katerih ostali načini zdravljenja ne delujejo. Določen blažilni učinek imajo tudi nesteroidna protivnetna zdravila (npr. Rimadyl®, Zoetis), vendar pa jih NE smemo uporabljati skupaj z glukokortikoidi. Uporablja se tudi ciklosporin- A, ki ima sicer manj neželenih stranskih učinkov kot glukokortikoidi, a jih vseeno ima. Dokaj novo pa je zdravilo, ki je zdaj dostopno tudi pri nas, in je inhibitor janus kinaze (Apoquel®, Zoetis). Zdravilo prepreči tvorjenje IL-31, ki je specifičen mediator vnetja pri atopijskem dermatitisu psov. Težava je v ceni, ki je visoka, zato ga prof.Kotnik ne priporoča pri psih, težjih od 20 kg. Po literaturi v 40% primerov ne deluje. Na tržišče pa prihaja tudi Cytopoint zdravilo (inj. sol). Zdravilo vsebuje monoklonska protitelesa, ki inhibirajo že nastali IL-31. Daje se enkrat mesečno s/c in naj bi bilo zdravljenje s tem zdravilom cenejše, kot s tabletami

Apoquela, kar je zlasti pomembno pri velikih in težkih psih. Izkušnje s tem zdravilom so zaenkrat še skope.

[3]**Vir:** Kotnik T. Kožne bolezni psov in mačk. Dop. izd. Ljubljana: veterinarska fakulteta, 2016: 157.

Povzetek:

Glede na to, da je v citološkem preparatu bila najdena kvasovka *Malassezia pachydermatis*, za katero vemo, da je normalni prebivalec ušesne mikroflore in da rabi določene pogoje, ki omogočijo njeno razmnoževanje moramo razmisliti, kaj je v našem primeru primarni dejavnik vnetja. Glede na to, da se pes praska in liže tudi po telesu in šapah, lahko posumimo na alergijsko bolezen. Vedno je dobro narediti preiskavo kožnega ostružka s prizadetih delov telesa, da izključimo druge možne hkratne povzročitelje. Antipruritike bi bilo dobro uporabiti, da preprečimo praskanje in poškodbe kože, saj je poškodovana koža eden od dejavnikov, ki omogočijo razmnoževanje kvasovke. Moramo se pa zavedati, da če uporabimo antipruritike na bazi kortikosteroidov, bo to morda ublažilo znake alergije, ne bo pa ublažilo znakov malaseziaze, saj je srbež pri tej bolezni praktično neodziven na antipruritično zdravljenje in je potrebno posebej zdraviti okužbo z antimikotiki.

Diapozitiv št. 7: odgovorite na vprašanja. Naštejte najpogostejše primarne dejavnike vnetja sluhovodov pri psih!

1 Alergijski dermatitis (43%)
2 Tujki (12%)
3 Zajedavci sluhovoda (7%)[4]

[4]**Vir:** Saridomichelakis MN, Farmaki R, Leontides LS, Koutinas AF. Aetiology of canine otitis externa: a retrospective study of 100 cases. Vet Dermatol 2007; 18 (5): 341-7.

Kateri etiološki dejavnik je bil najverjetneje vzrok vnetja v našem primeru?

Ker pri otoskopiji nismo odkrili tujkov, zajedavcev ali anatomskih nepravilnosti, primarni dejavnik v večini primerov malasezijskega otitisa, pa je **atopijski dermatitis, je to**

najverjetnejša diagnoza. Poleg tega lastniki poročajo tudi, da si liže šape in se praska po telesu, kar sta še dva dodatna klinična znaka, ki kažeta v to smer. Sum potrjuje tudi podatek, da se pri večini živali prvi znaki atopijskega dermatitisa pojavijo v starosti 1-3 let. Pes tudi kaže 5 znakov, ki so potrebni za klinično postavitev diagnoze (po Favot-u) in sicer, da se prvi znaki pojavijo pri starosti manj kot 3 leta, da ima kronične ali ponavljajoče glivične okužbe (traja več kot 1 mesec zato je kronično!), prizadeta je koža uhljev, vendar so robovi uhljev neprizadeti ter prizadeta so prednja stopala[5].

[5]Favrot diagnostični kriteriji 2016, v učbeniku.

Katere diagnostične preiskave bi še opravili?

Ko obravnavamo pacienta z domnevnim alergijskim otitisom, moramo identificirati okoljske alergene in alergene iz hrane kar lahko izvedemo z:

- **eliminacijsko dieto** (v primeru da učinkuje, naredimo še provokacijsko dieto)
- **alergijskim testiranjem** (v primeru da je pozitivno, sledi imunoterapija (ne služi kot diagnostična metoda, ampak le za namen ugotavljanja nabora alergenov za zdravljenje po postopku imunoterapije)

Kateri način zdravljenja je v takem primeru kavzalni (vzročni)?

Edini vzročni način zdravljenja alergijske bolezni (atopijskega dermatitisa) je zdravljenje po postopku imunoterapije. Kvasovke so vedno sekundarni dejavnik vnetja ušes.

JOHNY

Diapozitiv št. 4: naštejte 3 kožne eflorescence, ki jih opazite na fotografiji.

Rdečina, neodlakanost, kraste.

Diapozitiv št. 5: naštejte 3 diferencialne diagnoze, ki pridejo v poštev.

Stafilokokni dermatitis, demodikoza, reakcija na zdravila.

Diapozitiv št. 6: kateri dve diferencialni diagnozi smo izključili v tem trenutku?

Stafilokokni dermatitis, demodikozo.

Diapozitiv št. 7: V nekaj odstavkih napišite najpomembnejša dejstva v zvezi z diagnozo. Citirajte dva članka, objavljena v tekočem študijskem letu.

Juvenilni celulitis je redko, granulomatozno in pustulozno vnetje kože obraza, uhljev in submandibularnih bezgavk, katerega etiologija še ni v celoti razjasnjena. Vemo, da so vpleteni dedni dejavniki in motnja v delovanju imunskega sistema. Največkrat prizadene mladiče, stare od 3. tednov do 4. mesecev, lahko hkrati več mladičev v leglu. Pri mladičih se pojavi oteklina gobca, ustnic in vek, na teh mestih se zelo hitro pojavijo papule in pustule, ki fistulirajo (Kotnik, 2016). Pustule se pogosto predrejo in nastanejo ulkusi in kraste (Brown in Ganta, 2020). Spremembe na koži običajno spremlja limfadenitis, živali so letargične, anoreksične, febrilne in imajo bolečine v sklepih (Kotnik, 2016). Bolezen se izjemoma lahko pojavi tudi pri odraslih živalih, znaki so zelo podobni. Inga s sodelavci navaja, da se poleg že naštetih lezij pri odraslih lahko pojavi tudi srbež, noduli, v redkih primerih tudi luščenje kože, hipopigmentacija in hiperpigmentacija (Inga in sod, 2019).

Histopatološka preiskava pokaže dermalne piogranulome. Jedro tvorijo nevrofilni granulociti, obdani z makrofagi (Inga in sod, 2019). Končno diagnozo postavimo na podlagi histološke preiskave biopta kože. Ker pa bolezen poteka zelo burno, moramo začeti zdraviti takoj ko opravimo osnovne preiskave in postavimo sum na to bolezen (na podlagi starosti živali, klinične slike in poteka bolezni) (Kotnik, 2016).

V našem primeru smo postavili diagnozo na podlagi izključitve demodikoze (negativen izvid kožnega ostružka) in izključitve stafilokoknega dermatitisa na podlagi izvida citološke

preiskave odtisa na stekelcu (našli smo številne nevtrofilne in eozinofilne granulocite, ni pa bilo bakterij). Na podlagi izključevanja smo postavili diagnozo Juvenilni celulitis susp. Zdravljenje je potekalo v skladu s priporočili iz literature. Uporabili smo visoke odmerke glukokortikoidov, ki smo jih postopoma zmanjševali in zaključili zdravljenje v treh tednih.

Diapozitiv št. 8: na podlagi literaturnega vira diskutirajte o odmerku in režimu zdravljenja, ki je bil uporabljen v danem primeru.

Juvenilni celulitis se dobro odzove na zdravljenje z visokimi odmerki glukokortikoidov. Čeprav patogeneza ni povsem poznana, se zaradi dobrega odziva na imunosupresivno terapijo sklepa, da gre za motnjo v delovanju imunskega sistema v kombinaciji z dednimi dejavniki. Ob pravočasnem in intenzivnem zdravljenju z glukokortikoidi je prognoza dobra. Stanje se običajno ne ponovi, izognemo pa se tudi pojavu brazgotin po okrevanju. Nekateri avtorji priporočajo hkratno terapijo z antibiotiki zaradi tveganja za pojav sekundarnih bakterijskih okužb vendar prof.Kotnik v svoji klinični praksi takih primerov ni imela in meni, da hkratno zdravljenje z antibiotiki ni potrebno (Kotnik, 2016). Seveda pa je odziv na zdravljenje primerno spremljati ob rednih kontrolnih pregledih.

Zdravilo prvega izbora je prednizolon. Začetni odmerek 1 mg/ kg /24 ur p/o je bil v našem primeru glede na težo, starost in indikacijo ustrezen. Dnevni odmerek postopoma zmanjšujemo do konca zdravljenja, ki lahko pri juvenilnem celulitisu traja tudi mecec dni ali več (Martens, 2016).

Literatura:

Brown A, Ganta C. Juvenile cellulitis in a four-month-old Chinese crested puppy. Kansas State Veterinary Diagnostic Laboratory. Kansas : State University, Januar 2020. https://www.ksvdl.org/resources/news/diagnostic_insights/january2020/canine-juvenile-cellulitis-case-study.html

Inga A, Griffeth GC, Drobatz KJ, Goldschmidt KH, Mauldin EA. Sterile granulomatous dermatitis and lymphadenitis (juvenile cellulitis) in adult dogs: a retrospective analysis of 90 cases (2004–2018). Vet Dermatol 2020; 31(3): 219–e47.

Kotnik, T. Kožne bolezni psov in mačk. Dop. izd. Ljubljana : Univerza v Ljubljani, Veterinarska fakulteta, 2016.

Martens SM. Jouvenile cellulitis in a 7-week-old golden retriever dog. Can Vet J 2016; 57(2): 202–3.

KELLY



Opiši kožne eflorescence, ki jih vidiš na fotografijah

Po telesu predvsem v področju okoli oči, po obrazu, ušesih, prsih, okončinah in ventralnem delu telesa so brezdlačna področja, koža teh področij je rdeča, vidne so številne kraste in odrgnine.

Kako bi lahko razložil-a, da je imel pes kljub uporabi učinkovitega sredstva (Stronghold© ampula) na koži še vedno žive garjavce? Naštej možne »kritične točke«

- Nepravilna ocena teže in posledično premajhna koncentracija učinkovine
- Nepravilni nanos ampule (npr. niso razmaknili dlake)
- Zadnja aplikacija Stronghold-a pred 2 mesecema– že izgubljena učinkovitost
- Niso zdravili vseh živali v stiku
- Niso poskrbeli za pranje ležišča na dovolj visoki temperaturi[1]
- Na sprehodih v gozdu je morda še vedno v stiku z viri okužbe (npr. ležišče lisice)[2]
- Ampule s pretečenim rokom uporabe

[1]Sanacija ležišča je potrebna, sicer pa razkuževanje okolja (tla v stanovanju, zunaj…) ni smiselno niti potrebno. Razmišljajmo tudi o nepotrebni kontaminaciji okolja s kemikalijami. Na Kliniki za male živali VF ne izvedemo nobenih posebnih ukrepov, kadar

v ambulanti diagnosticiramo psa s Scabiesom (za razliko na primer od psa s parvovirozo, ki se je na poti do ambulante podriskal na hodniku – takojšnje čiščenje in razkuževanje z Ecocidom, ki vsebuje clorhexidine)

[2]Med katerimi živalskimi vrstami se prenaša *Sarcoptes scabiei var. canis*? Poiščite v učbeniku. Pri ugotovljenem kliničnem primeru *Scabiesa* prof. Kotnik namenja pozornost predvsem drugim psom v kontaktu in seveda ležišču, saj garjavci dejansko preživijo do 3 tedne dolgo tudi v ležišču psa, brez prisotnosti gostitelja. Prnosa na mačko v naši klinični preksi še nismo zaznali. Kaj bi svetovali lastnikom, ki imajo v stanovanju, kjer živi pes s *Scabiesom,* perzijski tepih, vreden nekaj 1000 €? Za razliko od kmečkega psa, ki ima v koči pogrnjeno staro deko? Gre za rešitve, ki jih morate imeti, ko praktično svetujete lastnikom v ambulanti ☺).Prosim za odgovore, kar tu spodaj:

Sarcoptes scabei var canis se prenaša med psom, mačko, lisico in človekom. Pri kliničnem delu občasno lastniki opisujejo na svoji koži srbeče izpuščaje (okrog pasu, zlasti lastniki, pri katerih okužen pes spi z njimi v postelji) vendar izpuščaji pri ljudeh minejo spontano, ko psa zdravimo.

Lastnikom perzijskega tepiha svetujemo, da ga pospravijo v ustrezno skladišče in preprečijo stik psa z njim, najbolje za dobo dveh mesecev. Pri ceneni deki pa svetujemo neškodljivo uničenje in zamenjavo z novo ali pa pranje pri visoki temperaturi, če deka to prenese.

Zakaj je potrebno glukokortikoide, ki jih žival prejema že nekaj časa, ukinjati previdno in postopno? – prosim podprite s citatom in ustreznim literaturnim virom

Ker lahko s prehitro ukinitvijo glukokortikoidov povzročimo nastanek sekundarnega hipoadrenokorticizma (Addisonove bolezni) (Hess, 2017).

»Exogenous steroids suppress ACTH secretion, and time is required for those cells to regain function after steroid administration is stopped. This is the reason that glucocorticoid administration should always be decreased gradually, allowing ACTH secreting cells and then adrenocortical cells to return to normal function.«[1]

[1]Hess RS. Hypoadrenocorticism. In: Ettinger SJ, Feldman EC, Cote E. Textbook of veterinary internal medicine: diseases of the dog and the cat. 8th ed. St. Louis: Elsevier, 2017: 4425.

“Če jih ne ukinjamo previdno in postopoma, lahko pride do adrenalne insuficience (zaradi negativnega feedbacka hipotalamus-hipofiza-adrenalka osi), odtegnitvenega sindroma in ponovitve bolezni zaradi katere so glukokortikoidi bili predpisani. “

“Steroids should never be stopped abruptly. When steroids are taken orally or by injection, the body’s natural steroid levels drop. If the exogenous (originating from outside the body) source is stopped, the body needs time to recover and resume making its own (endogenous) cortisol. In this gap, patients can develop a steroid insufficiency and exhibit signs of Addison’s disease: vomiting, diarrhoea, weight loss, and anorexia. Because of this, steroids should always be tapered slowly. Most courses will go from twice a day, to once a day, to every other day.”[2]

[2]Alves C, Vicente Robazzi TC, Mendonça M. Withdrawal from glucocorticosteroid therapy: clinical practice recommendations. J Pediatr (Rio J.) 2008; 84(3): 192–202.

Zaradi nenadne prekinitve glukokortikoidov ni več negativnega povratnega vpliva na celice hipotalamusa, ki izločajo CRH. To naj bi v normalnih okoliščinah celice spodbudilo k povečanemu izločanju CRH iz hipotalamusa in posredno ACTH iz hipofize, vendar pa so celice zaradi dolgotrajne terapije neaktivne oziroma počasneje odzivne, kar vodi v prehodno pomanjkanje glukokortikoidov in meneralokortikoidov (ključni pri uravnavanju mineralnega ravnotežja v organizmu). Aldosteron v normalnih okoliščinah skrbi za normovolemijo tako, da povzroči reabsorbcijo Na (in z njim vode) in Cl iz ledvičnih tubulov v kri, v zameno pa se v urin izloča K. Ker tega procesa zaradi pomanjkanja aldosterona ni, pride v organizmu do hiponatremije, predvsem pomembna pa je hiperkaliemija. Zaradi povečane koncentracije kalija v ekstracelularni tekočini, pride do zmanjšanja koncentracijskega gradienta med ekstra- in intra - celularno tekočino in posledično zaostajanje K v celicah. Ker ni pretoka kalija iz celic, je motena tretja faza hitre repolarizacije srčnega akcijskega potenciala kar vodi v bradikardijo, kolaps in šok, ter lahko v srčni zastoj.

Odgovori na vprašanja iz ppt-predstavitve:

Diferencialne diagnoze?

- *Scabies*
- *Demodicosis* (izključimo zaradi anamneze - srbečica 10/10!)
- *Dermatophytosis* (izključimo zaradi anamneze - srbečica 10/10!)[1]
- Preobčutljivostne kožne bolezni – atopijski dermatitis, preobčutljivost na hrano[2]
- *Malassesiasis* (eliminiramo s citološko preiskavo kožnega brisa[3]
- *Cheiletiellosis* [4]
- *Pemphigus foliaceus*[5]

[1]: V redu. In dermatofitoza je bolezen, ki jo imunokompetenten pes spontano preboli običajno v nekaj mesecih, tudi brez zdravljenja. Seveda pa je dermatofitozo (kadar imamo z njo opravka) potrebno zdraviti, da skrajšamo čas, v katerem je žival kontagiozna, saj gre za zoonozo. [2]Obvezno je najprej izključiti garjavost, kajti naslednji korak bi bil diagnostični postopek za ugotavljanje alergijske bolezni. [3]Distribucija po telesu ni bila tipična. [4]: cheyletiello je težko ujeti v ostružku, saj se po koži živali živahno giblje in »uide«. Zato ravno tako izvedemo diagnostično terapijo, kadar nanjo posumimo. Vendar jo običajno ubije že ena aplikacija Strongholda, saj se ne nahaja v ležišču, samo na živali. Običajno ne povzroča tako drastične klinične slike. V našem primeru je pes dobil že pred našim pregledom dovolj antiparazitikov, da Cheiletiella ne bi preživela. [5]: odmerki glukokortikoidov pri zdravljenju Pemfigusa bi morali biti višji (imunosupresivni), da bi pričakovali odziv. Pes je dobival protialergijske odmerke. Vendarle bi Pemfigus v dveh letih žival že ubil, saj ima maligen potek in se rapidno slabša iz tedna v teden. Izključen je bil torej že na podlagi poteka bolezni.

Kakšen bi bil tvoj pristop k pacientu?

Natančen klinični pregled pacienta. Najprej bi izključili garjavce. Naredimo globoke kožne ostružke spremenjenih področij. V primeru da najdemo garjavca je diagnoza potrjena. V primeru da ga ne najdemo, izvedemo diagnostično terapijo in vrednotimo odziv na zdravljenje.

Ostružki negativni na kožne zajedavce. Kaj bi storili sedaj če pri izbiri zdravila upoštevamo ceno in lastnika?

Glede na to da garjavce v ostružkih dokažemo le v 20-50% primerov, moramo pri negativnem izvidu zdraviti. Odredimo diagnostično terapijo s Strongholdom 3x zapored v razmaku 3 tednov. V primeru, da je v gospodinjstvu več živali, zdravimo vse. Glede na to da pes spi v koči, jo je potrebno očistiti in ležišče oprati pri visoki temperaturi. Ali pa neškodljivo uničimo (npr. zažgemo) staro deko in jo nadomestimo z novo. Kočo odpremo ter z wapom in vročim lugom pod pritiskom speremo vse špranje. Potem speremo še s čisto vodo. Dobro presušimo na soncu. Potem se psa spet lahko vseli.

MOLLY

Opiši kožne eflorescence, ki jih vidiš na fotografijah

Po celotnem telesu, predvsem na ventralnih delih in glavi so brezdlačna področja, na koži teh področij je prisotna rdečina s papulami in pustulami, na področju ušes so vidni komedoni.

Naštej diferencialne diagnoze, ki jih moramo pri taki klinični sliki upoštevati

- Generalizirana demodikoza
- Garjavost (izločimo zaradi odsotnosti srbenja)
- Bakterijski folikulitis
- Preobčutljivostne bolezni kože [1]
- Avtoimune bolezni (pemphigus foliaceus)[2]
- Dermatitis zaradi dirofilarioze[3]

[1]: Da, vendar s tako malo srbeža s tako zelo generalizirano klinično sliko pri tako mladi živali ni verjetno. [2]: Imajo bolj maligen potek, žival bi se že v nekaj tednih generalno zelo slabo počutila. [3]: prof.Kotnik še ni videla takšne klinične slike. Drugače pa super komentarji.

Naštej, kakšne preiskave predlagaš (pomagaj si s preiskavami, ki so naštete v Dermatološkem protokolu)

- Multipli globoki kožni ostružki
- Trihogram (problem lažno negativni rezultati!)
- Citološka preiskava vsebine pustule
- Mikrobiološka in gojiščna preiskava vsebine pustule (antibiogram)

Odgovori na vprašanja iz ppt-predstavitve:

Poznate ime te kožne eflorescence?

Na ušesih vidna rdečina in komedoni. Na trebuhu pa rdečina, alopecija in pustule.

NACHO

ANAMNEZA

- evropska domača mačka, samec, star 1,5 let
- spi v stanovanju, hodi redno ven
- mestno okolje
- pred 1 mesecem flegmona prednje noge - zdravljen z antibiotikom in jodovimi obkladki
- splošno stanje dobro

Zgodovina bolezni:

- pred 1 tednom opazili rano na hrbtu
- se liže
- preiskava z Woodovo svetilko neg.
- dobi injekcijo dexametazona, jodove obkladke
- prihaja na pregled k specialistu ker ni bolje

1. Diapozitiv št. 4: kaj opazite na fotografiji?

Na zgornjem delu leve ustnice okroglo slabo omejeno brezdlačno področje. Na koži spremenjenega področja je prisotna rdečina in krasta.

2. Diapozitiv št. 6: naštejte kožne eflorescence, ki jih vidite na fotografiji

- Rdečina (*erythema)*
- Neodlakanost *(alopecija)*

- Odrgnina *(excoriatio)*

3. **Diapozitiv št. 7: naštejte diferencialne diagnoze, ki jih moramo pri taki klinični sliki upoštevati in / ali preiskave, ki bi jih opravili. Če se ne morete spomniti nobene diferencialne diagnoze, pomislite: »Kaj lahko storim s spremembo, ki jo vidim? Kako lahko odvzamem material za preiskave?« namreč…ko pacient odide domov, nimate več možnosti da opravite dodatne preiskave. Zato je v danem trenutku v ambulanti (ko imate »prazno glavo« tudi tak način dober ☺). Pomagajte si s preiskavami, ki so naštete v Dermatološkem protokolu**

Diferencialne diagnoza	Preiskava
1 **Dermatofitoza (mačka je tudi zunanja)**	Preiskava z Woodovo svetilko, naredimo trichogram, populimo dlake z roba sprememb in **pošljemo na gojiščno preiskavo**
2 **Piodermija**	Odtis kože s predmetnim stekelcem, **citološka preiskava**
3 **Demodikoza**	**Globok kožni ostružek.**
4 **Eozinofilni granulom (sprememba na ustnici)**	Odtis kože s predmetnim stekelcem, pobarvamo za **citološko preiskavo** (prisotnost velikega števila eozinofilcev)
5 **Epiteliotropni limfom**	**Biopsija spremembe s citološko in patohistološko preiskavo.**

4. **Diapozitiv št. 10: zakaj smo z zdravljenjem pričeli še preden smo potrdili končno diagnozo?**

Zdravljenje začnemo takoj:

- Kopeli z enilconazolom 2 x tedensko celo telo
- Frontline combo
- program odstranjevanja bolh iz okolice
- kontrola z izvidi mikološke preiskave

Ker je ena od diferencialnih diagnoz tudi dermatofitoza, ki je lahko ZOONOZA (odvisno od povzročitelja), je potrebno takoj pričeti z zdravljenjem. Na rezultate čakamo 2-3 tedne, v tem času je mačka ves čas v stiku z ljudmi (je tudi notranja), kar predstavlja nevarnost za ljudi, sploh otroke, imunsko komprimirane osebe kot so npr. nosečnice in kronični bolniki, pri katerih se lahko razvije generalizirana oblika bolezni. Lastnika smo dolžni seznaniti s to nevarnostjo in mu svetovati takojšnje zdravljenje živali. Poleg tega pa tudi v primeru kasnejšega negativnega rezultata s preventivnim zdravljenjem nismo naredili škode živali ali povzročili rezistence.

5. Diapozitiv št. 12: napišite optimalen protokol zdravljenja

OPTIMALNI PROTOKOL:

1. IZBOLJŠANJE ODPORNOSTI ŽIVALI

Imunski odziv pacienta na povzročitelja izboljšamo tako, da korigiramo morebitne nutricijske primanjkljaje in prekinemo zdravila, ki delujejo zaviralno na imunski sitem (kortikosteroidi, v tem primeru je dobil injekcijo deksametazona!) in protivnetna zdravila.

2. STRIŽENJE KOŽUHA

Dlako okoli spremembe je treba postriči s širokim robom (6 cm), kar naj bi storili lastniki doma z namenom da se zmanjša kontaminacija prostorov klinike[3].

[3]**Vir:** Kotnik T. Kožne bolezni psov in mačk. Dop. izd. Ljubljana: Veterinarska fakulteta, 2016: 140.

3. 2 x TEDENSKO TOPIKALNO ZDRAVLJENJE

Vsako žival z dermatofitozo je potrebno zdraviti topikalno (razen v primeru, da lastnik fizično ni zmožen izvesti zdravljenja). Lastnika moramo opozoriti, da se pri tem primerno zaščiti. Pri zdravljenju mačke je ključno, da se vedno uporablja oblivke za celo telo, čeprav so, kot v našem

primeru, prisotne le posamezne spremembe. Oblivki so boljši od šampona, ker ostanejo na koži tudi po kopanju. Od komercialno dostopnih pripravkov je učinkovita uporaba enilkonazola (Imaverol©, Janssen) in mikonazola.

Terapijo izvajamo 2 x tedensko. Raztopino učinkovine pripravimo tako, da zmešamo 10 ml koncentrata z 0.5 L vode in s pomočjo gobice namočimo celo žival. Zdravila ne izpiramo, temveč žival le osušimo z brisačo ali sušilcem za lase (če se tega ne boji). Raztopino vedno pripravimo svežo, saj v stiku z zrakom izgublja učinkovitost. Terapije ne zaključimo, dokler ni vsaj ena mikološka preiskava dlak (vzetih s celega telesa) negativna.

2.VZPOREDNO SISTEMSKO ANTIMIKOTIČNO ZDRAVLJENJE

Mačko, ki ima multifokalne spremembe, je dolgodlaka ali iz vzrejališča moramo nujno zdraviti tudi sistemsko. To terapijo izvajamo tudi v primeru, ko lastnik ni zmožen izvajati topikalne terapije in v primeru, ko po 2-4 tednih topikalne terapije ni odziva na zdravljenje. Odmerek pri zdravljenju z itrakonazolom (Sporanox ® tablete) je pri mačkah 5-10mg/kg na 24 ur p/o. Terapijo izvajamo še minimalno 30-60 dni po klinični ozdravitvi. Pri zdravljenju s terbinafinom (Lamisil tablete ®, Novartis) je odmerek 40 mg/kg na 24 h in sicer 30 dni.

3.RAZKUŽEVANJE BIVALNEGA OKOLJA

Artrospore gliv lahko ostanejo na okuženih dlakah tudi do 18 mesecev, zato je potrebno razkužiti okolje v katerem se zadržuje žival in opremo s klorheksidinom (Ecocid®, Krka) ali enilkonazolom (Imaverol ®, Janssen)[4]. Klorheksidin pustimo delovati najmanj 10 min. Tkanine s katerimi je bila žival v stiku operemo na najmanj 50 stopinjah Celzija, bolj občutljive tkanine pa lahko tudi namočimo v raztopino klorheksidina.

[4]: to bi bilo pa zelo drago, zato prof.Kotnik tega ne svetuje. Ekocid, ki ga proizvaja Krka, je učinkovit in cenen. Ga prodajamo tudi na kliniki.

4.REDNO SPREMLJANJE UČINKOVITOSTI ZDRAVLJENJA

Vsake 2-4 tedne je potrebno narediti gojiščno preiskavo. Mikološko ozdravitev predstavljajo 2-3 zaporedni negativni izvidi gojiščne preiskave[5].

[5]: V knjigah je opisan ta optimalni protokol, da. Vendar se pri vsakdanjem kliničnem delu to ne izvaja v celoti. Mikološke preiskave so relativno drage in veseli smo že, če lastnik pripelje žival vsaj enkrat po zdravljenju na kontrolo….težko bi upravičili finančne stroške potem, ko

bi bila prva (od svetovanih treh gojiščnih preiskav) negativna. Zato na KMŽ naredimo kompromis, ki v praksi deluje: skušamo izbrati optimalen čas odvzema dlak za kontrolno mikološko preiskavo in to je običajno 4 tedne od začetka zdravljenja. Lastnik nadaljuje kopanje do izvida (kar običajno čakamo 3 tedne) in večina izvidov je v tem trenutku že negativna. Če bi pa dobili po treh tednih še pozitiven izvid, bi zopet odvzeli dlake in lastnik bi nadaljeval kopeli brez prekinitve do končnega negativnega izvida. V tem primeru bi razmišljali tudi o dodatnem sistemskem zdravljenju. Je pa teh primerov resnično malo. Večina jih ozdravi v 4 + 3 tednih zdravljenja.

NERO

ANAMNEZA

- nemški ovčar, samec, 7 let
- nekaj mesecev opažajo spremenjeno dlako in kožo, ne srbi
- nekoliko shujšal, večkrat mehko blato, občasno driska
- sicer še živahen, apetit ohranjen

1. Diapozitiv št. 3 in 4: opišite odstopanja od normale, ki jih opazite

Na področju stegen, plečke in predvsem dorzalno na hrbtu so vidna mesta redke odlakanosti (hipotrihija) in alopecije (na hrbtu simetrična). Dlaka, ki je prisotna je dolga, razmršena in izgleda suha in nesijoča, prisotna je akromotrihija.

2. **Diapozitiv št. 5: naštejte kožne eflorescence, ki jih vidite na fotografiji**

- Neodlakanost *(alopecia)*
- Luskavost *(squama)*
- Kraste *(crusta)*
- Prekomerna obarvanost *(hyperpigmentatio)*
- Akromotrihija

3. **Diapozitiv št. 6: napišite, katere preiskave predlagate in zakaj?**

- **Odvzem kožnega ostružka** (za preiskavo na ektoparazite (*Demodex canis*))
- **Trihoskopija** (za potrjevanje dermatofitoze)
- **Preiskava z Woodovo svetilko** (za morebitno hitro potrditev v primeru, da gre za enega od flourescirajočih sevov *Microsporum canis)*
- **Gojiščna preiskava** (za dokončno izločitev dermatofitoze)
- **Odvzem krvi za določanje hormona T4 in TSH** (zaradi nesrbeče alopecije, driske in primerne starosti posumimo na hipotireoidizem. Za diagnostiko hipotiroidizma je potrebno merjenje tako T4 kot tudi TSH. Pri hipotiroidizmu je zmanjšano izločanje T4 iz ščitnice in posledična nizka vrednost T4 v krvi, vrednost TSH pa je zaradi delovanja negativne povratne zanke zvišana)
- **Hemogram** (zaradi morebitne prisotnosti neregenerativne anemije in trombocitoze, ki bi nas dodatno usmerila v diagnozo hipotireoidizma)

- **Biokemijske preiskave** (Zaradi izgube teže, suhe dlake in razmršenega kožuha ter starejšega pacienta sumimo lahko na bolezni ledvic in bolezni jeter. Preiskovani parametri bi lahko bili zvišani tudi v primeru hiperadrenokorticizma ali Leishmanioze. Ocena funkcije ledvic; sedaj je na voljo boljša ocena s pomočjo parametra SDMA)[1]
- **UZ preiskava** (Zaradi simetrične alopecije na hrbtu iščemo morebitne tumorske spremembe na nadledvičnih žlezah, ki bi kazale na hiperadrenokorticizem. Pregledamo tudi ali so prisotne spremembe, ki bi kazale na bolezen ledvic ali jeter, pregledamo tudi moda)

4. **Diapozitiv št. 7: zakaj menite, da smo naredili preiskave, ki so naštete?**
   Glejte v oklepajih zgoraj

   [1]: običajno naredimo osnovno biokemijsko paleto urea, creat, AP in ALT. Če so vsi štirje parametri v mejah normale, je zelo majhna verjetnost da imamo opraviti s Cushingom. Tega pa je dobro izključevati v začetku, saj lahko tudi v primeru Cushinga izmerimo znižane vrednosti T4 (t.i. »Euthyroid sick sindrom«) in v tem primeru ne bi šlo za pravo ščitnično motnjo ampak sekundarno znižanje T4 hormona. Diagnostika in zdravljenje bi bila v tem primeru usmerjena v potditev Cushinga. Biokemijski parametri so narejeni v našem laboratoriju in jih dobimo v istem dnevu, za razliko od vseh nadaljnjih testov (ščitnični hormoni, Dexametazonski testi, ACTH….) . Na izvide teh testov čakamo dlje in se izvajajo v tujih laboratorijih.

IZVIDI

- v ostružku nismo našli zajedavcev (*D.canis*)
- gojiščna preiskava: negativna na dermatofite
- krvna slika: erci, Hb, Ht na spodnji meji normale, ostalo b.p.
- urea, creat, AP, ALT: normalni
- UZ trebuha: b.p.
- T4: 10,7 nmol/L (ref. 17,0-50,0)
- TSH: 1,10 ng/ml (ref. < 0,40)

5. **Diapozitiv št. 9: odgovorite na vprašanja**

Vaša diagnoza je?

T4 je znižan, TSH pa zvišan, kar je potrjuje, da gre pri Neru za ***hipotireoidizem,*** in v tem primeru ni potrebna nadaljnja diagnostika. Kot posledica idiopatske atrofije ali imunsko pogojenega limfocitnega tiroiditisa, ščitnica proizvede premajhno količino T3 in T4 hormonov. Ti imajo pomembno vlogo v metabolizmu živali, pomembni so za rast in razvoj. Ključno vlogo imajo pri sprožitvi anagene faze rasti dlak, kar se v primeru pomanjkanja kaže (tako kot v našem primeru) kot zastoj dlačnih mešičkov. Mrtva dlaka, ki se nahaja v dlačnih mešičkih, ob naslednjem dlačnem ciklusu izpade, ne nadomesti pa je nova dlaka, zato alopecija postopoma napreduje. Alopecija je bilateralna in največkrat nesrbeča. Pride tudi do atrofije lojnic in posledično suhe kože in prhljajavosti.

Kako bomo zdravili?

Zdravljenje je doživljenjsko s peroralnim dajanjem hormona ***natrijevega levotiroksina*** (sintetični T4, veterinarsko zdravilo Forthyron). Hrana zmanjša resorpcijo, zato zdravilo dajemo na prazen želodec, idealno in konstantno 2-3 ure pred obrokom, maksimalna koncentracija se doseže 4-6 ur po zaužitju. Začetni odmerek pri psih je 0,005 mg/kg TM na 12 ur p/o. Odmerek nato povečujemo vsakih 14 dni do vzdrževalnega odmerka 0,02 mg/kg TM na 12 ur (ne glede na telesno maso živali je maksimalni dnevni odmerek 0,8 mg/kg TM na 12 ur). Prognoza je ob prejemanju zdravil zelo dobra in stanje se povrne v normalo.

Kdaj priporočate kontrolni pregled in kaj bomo kontrolirali?

Kontrolo izvedemo ***4-8 tednov od začetka zdravljenjaa***[2], ko smo dosegli vzdrževalni odmerek. Kri odvzamemo 4-6 ur po jutranjem odmerku hormona (takrat zdravilo v krvi doseže maksimalno koncentracijo). ***Anemija*** naj bi se pozdravila v 2-4 tednih, ***dermatološki znaki*** pa v 2-4 mesecih. Po tem, ko dosežemo evtiroidizem, določimo kontrolne preglede vsakih 6 mesecev (merjenje T4 in TSH). Večina psov pri prejemanju zdravila vsakih 12 ur v prihodnosti ne potrebuje zmanjšanja odmerka. Kljub temu lastnike opozorimo, naj bodo pozorni na znake tireotoksikoze, kot so PU/PD, sopenje, tahikardija, hipertermija ter izguba teže. V primeru neodzivnosti na zdravljenje, v primeru, ko je hkrati prisotna bolezen gastrointestinalnega trakta in posledična slaba resorpcija T4, poročajo o uspešni terapiji s T3 hormonom[2].

Literatura:

[2]Plumb DC. Plumb's veterinary drug handbook. 9th ed. Stockholm, Winsconsin: Pharma Vet, 2018: 684.

Osnovni vir pa je: Daminet S. Canine hypothyroidism: update on diagnosis and treatment. Veterinary Information Network VIN. Davis, California, 2010. https://www.vin.com/apputil/content/defaultadv1.aspx?pId=11310&id=4516304 (18. 4. 2020)

RONA

Diapozitiv št. 1: odgovorite na vprašanja

Diferencialne diagnoze: ušesne novotvorbe: tumorji zunanjega sluhovoda, hiperplazija ceruminoznih žlez, kostni tumor, kožni papilom (*Papillomavirus*)

Viri:

Skin papilloma: an overview. ScienceDirect, Elsevier, 2020. https://www.sciencedirect.com/topics/pharmacology-toxicology-and-pharmaceutical-science/skin-papilloma (5. 5. 2020)

Torres SMF. Disorders of the outer ear in dogs. Kenilworth : Merck Sharp and Dohme Corporation, 2018. https://www.merckvetmanual.com/dog-owners/ear-disorders-of-dogs/disorders-of-the-outer-ear-in-dogs (5. 5. 2020)

Torres SMF. Overview of diseases of the pinna. Kenilworth : Merck Sharp and Dohme Corporation, 2013. https://www.merckvetmanual.com/ear-disorders/diseases-of-the-pinna/overview-of-diseases-of-the-pinna (5. 5. 2020)

Preiskave, za katere bi se odločili so splošni klinični pregled in natančen pregled kože za morebitne dodatne spremembe po telesu ter natančen pregled ušes z otoskopom. Odvzeli bi vzorec krvi za hematološke in biokemijske preiskave in ušesni bris za citološko in mikrobiološko preiskavo. Predvsem pa bi bilo potrebno opraviti tankoigelno biopsijo novotvorbe in vkolikor bi bila ta nediagnostična, bi opravili biopsijo oziroma odstranitev novotvorbe ter patohistološko preiskavo. Pred tem bi bila vsekakor smiselna slikovna diagnostika (RTG in še bolje CT glave). Pri tem bi ocenili morebitno agresivno napredovanje novotvorbe v notranje ušesne strukture in okolna tkiva.

Diapozitiv št. 2-5: opišite kožne eflorescence

Na teh slikah vidimo naslednje kožne eflorescene: kraste (*crusta*), rdečina (*erythema*), hiperpigmentacija, hiperkeratoza.

Diapozitiv št. 8: diskutirajte o primarnem, sekundarnem in pomožnem dejavniku vnetja ušes v našem primeru. Diskutirajte o zdravljenju, za katerega smo se odločili. Zakaj pri Roni nismo (in ne bomo ☺) opravili alergijskega testiranja? – vzrok ni finančne narave ☺

Primarni vzrok vnetja ušes v našem primeru je bilo alergijsko vnetje, sekundarni vzrok pa bakterijska okužba s *Pseudomonas aeruginosa*. Zaradi neustreznega zdravljenja je vnetje prešlo v kronično obliko. Na dolgotrajno draženje se je organizem odzval s tvorbo hiperplastičnega tkiva.

Pogojni dejavniki vnetja zunanjega sluhovoda (najpogostejši so primarno ali idiopatsko čezmerno izločanje ušesnega masla, čezmerno zaraščanje dlak v sluhovodu, prevelika vlaga v sluhovodu ali obstrukcija sluhovoda z novotvorbami) ustvarijo pogoje za razvoj vnetja. V našem primeru težko trdimo kateri od pogojnih dejavnikov je bil prisoten. Kronična vnetja običajno povzroča najmanj en primarni skupaj z več drugimi dejavniki. Menimo, da je bil pri Roni **primarni dejavnik** vnetja zunanjega sluhovoda atopijski dermatitis (AD). *Otitis externa* je prisoten v kar 83 % primerih AD. Najpogostejše alergijske bolezni pri psih so AD, alergija na hrano, alergija na zdravila in kontaktni alergijski dermatitis (Kotnik, 2016).

Sekundarni dejavnik v našem primeru je bila bakterijska okužba s *Pseudomonas aeruginosa.* Bakterije so pri psih redko primarni dejavnik vnetja. Gramsko negativnih bakterij iz zdravega sluhovoda praviloma ne moremo izolirati. Zdravljenje otitisa, pri katerem sodelujejo G-bakterije, je težavnejše (Kotnik, 2016).

Pomožni dejavnik v našem primeru je bila hiperplazija tkiva sluhovoda, zaradi katere je bilo moteno spontano odstranjevanje vsebine iz sluhovoda, kot tudi dostop topikalnim zdravilom. Hiperplastična novotvorba je dodatno ustvarila ugodne pogoje za rast in razmnoževanje bakterij.

Alergijskega testiranja pri Roni nismo opravili. Edina indikacija za testiranje je namreč ugotavljanje nabora alergenov, ki jih kasneje vključimo v imunoterapijo. Imunoterapija (angleško ASIT – Antigen Specific Immuno Therapy) bi bila pri Roni nesmiselna. Ta način zdravljenja je uspešnejši pri mladih živalih, saj organizem pri tem načinu zdravljenja običajno potrebuje 12 mesecev za odziv, nato pa še nekaj let za uspešno modulacijo imunskega odziva.

Kadar je imunoterapija uspešna, se ustvari imunska toleranca na alergene, na katere je bila žival pred zdravljenjem preobčutljiva. Glede na starost psice bi bil ta način zdravljenja pri Roni nesmiseln. Zdravljenje smo pričeli z antibiotikom enrofloksacinom ter glukokortikoidi, ki imajo protivnetno, proti alergijsko in protibolečinsko delovanje, s čimer smo ublažili intenziven vnetni odziv organizma in hkrati lajšali bolečine. Restrikcijska dieta in simptomatsko zdravljenje z glukokortikoidi sta bila predpisana doživljenjsko.

Literatura:

Pye C. Pseudomonas otitis externa in dogs. Can Vet J 2018; 59(11): 1231–4.

Hillier A. Treatment of Pseudomonas otitis in the dog (sponsored by Pfizer). DVM 360. Cranbury : MJH Life Sciences, 2005. https://www.dvm360.com/view/treatment-pseudomonas-otitis-dog-sponsored-pfizer (5. 5. 2020)

Gedon NKY, Mueller RS. Atopic dermatitis in cats and dogs: a difficult disease for animals and owners. Clin Transl Allergy 2018; 8: e41. doi: 10.1186/s13601-018-0228-5

Bajwa J. Canine otitis externa: treatment and complications. Can Vet J 2019; 60(1): 97–9.

1. Ustavite se pri diapozitivu številka 14: Ali je demodikoza srbeča kožna bolezen? Demodikoza ni srbeča bolezen.

   Kako lahko razložite močan srbež v našem primeru? Pomislite na rezultat citološke preiskave po dveh mesecih zdravljenja in nenormalno močno izpadanje dlake v spomladanskem času. Srbež se je najbrž pojavil zaradi sekundarne okužbe, o čemer priča tudi izvid citološke preiskave biopta kože. Prisotni so bili nevtrofilci in koki (piodermija). Močan srbež nam lahko poda tudi sum na alergijsko bolezen.

2. Diapozitiv številka 20: kaj je bil v tem trenutku najverjetneje vzrok pododermatitisa? Sumimo na prisotnost sekundarnih povzročiteljev, nismo pa ovrgli suma na alergijo, saj smo v citološkem pregledu biopta odkrili eozinofilne granulocite.

   Zakaj med naštetimi simptomatskimi zdravili ni glukokortikoidov? Glukokortikoidi so pri pacientih z demodikozo močno kontraindicirani, saj zavirajo imunski odziv, ki je že tako ali tako izčrpan (T-cell exhaustion). Zajedavec bi se še bolj nekontrolirano razmnoževal[1] (Charach, 2018).

3. Razloži patogenezo demodikoze, ki jo povzroča *D. canis.* Zajedavci *D. canis* živijo v dlačnih mešičkih in žlezah lojnicah. Hranijo se s celicami, odmrlim epitelijem in lojem in so del normalne favne na koži zdravih psov. Zajedavci od matere preidejo na kožo mladičev med sesanjem, nego in lizanjem. Dokler je število zajedavcev majhno, ne povzročijo obolenja, če pa se pretirano razmnožijo, povzročijo klinične znake. Na razvoj bolezni vplivajo genetski dejavniki, imunosupresija in imunski odziv organizma ter humoralni dejavnik zajedavca[2] (Kotnik, 2016). Imunosupresivni faktorji sicer niso edini pogoj za nastanek bolezni, a lahko močno vplivajo, predvsem pri starejših živalih. Sicer pa se največkrat pojavijo znaki že pri mladičih. Pogost je pojav v sorodstvu, saj je bistvena za nastanek bolezni prirojena (in dedna) napaka v specifični celični imunosti proti *D. canis*, prav tako pa si sami povzročitelji z izločanjem humoralnega faktorja, ki slabša specifični imunski odziv gostitelja, omogočajo neovirano razmnoževanje. Pri psih z generalizirano demodikozo je bila dokazana t.i. "izčrpanost T-celic". Gre za zmanjšano proizvodnjo nekaterih citokinov (IL-2, IL-21), nizke vrednosti limfocitov CD4+ in visoko koncentracijo imunosupresivnih citokinov (IL10, GF-β). S svojimi proteazami *Demodex spp.* poškodujejo z dezmosomi povezane keratinocite in poškodujejo epidermalno bariero.

   Ko se dlačni mešiček napolni z zajedavci se predre in vsebina se sprosti v dermis. Posledično se razvije granulomatozna vnetna reakcija. Saj keratin v dermisu deluje kot tujek. Gre za precej kompleksno bolezen, saj je v patogenezo vpleteno veliko faktorjev, zdravljenje pa je lahko pri generalizirani obliki, ki se pokaže v odrasli dobi, dolgotrajno in drago[3] (Kotnik, 2016).

Literatura:

1. Charach MG. Demodicosis: new treatment, common misdiagnosis. Can Vet J 2018; 59(5): 545–7.
2. Kotnik T. Kožne bolezni psov in mačk. Dop. izd. Ljubljana : Veterinarska fakulteta, 2016: 64–74.
3. Rhodes KH, Werner AH. Blackwell's five-minute veterinary consult clinical companion: small animal dermatology. Ames, Iowa : Wiley, 2018: 296–311.